ANNALES
D'ANATOMIE PATHOLOGIQUE
ET D'ANATOMIE NORMALE
MÉDICO-CHIRURGICALE

ONZIÈME ANNÉE *N° 7* *JUILLET 1934*

MÉMOIRES ORIGINAUX

SUR UN « APPENDICE ABSORBANT » DU LIGAMENT LARGE

par

Bernard CUNÉO

En examinant les débris embryonnaires contenus dans le ligament large, mon attention a été attirée par un petit organe pouvant présenter un certain intérêt en raison du rôle qu'il est susceptible de jouer dans la résorption de certaines hormones d'origine ovarienne.

Je n'ai nullement la prétention d'avoir découvert l'organe en question. Il a été vu et décrit par de nombreux auteurs et notamment par Rossa (1899), Kossmann (1909), Wichmann (1914), etc. Mais comme il se présente sous des aspects assez différents, il m'a paru qu'il n'avait pas toujours été identifié sous ses différentes apparences et que sa signification morphologique et sa valeur physiologique paraissaient avoir été méconnues.

L'organe en question est de petit volume. Aussi sa découverte est-elle assez délicate. On ne peut guère espérer le trouver chez des sujets présentant des lésions annexielles même légères. Je l'ai surtout

recueilli au cours des hystérectomies pour fibrome ou pour cancer avec intégrité des annexes. Cependant, lorsqu'on est familiarisé avec la morphologie et la situation de cet appendice, on arrive à l'identifier sur des pièces dont les annexes sont assez altérées. Je reviendrai tout à l'heure sur ce point.

Un des éléments les plus importants de la découverte est la connaissance précise du siège de l'organe. Il fait partie de ce groupe généralement désigné sous le nom de formations appendiculaires du ligament large. On sait que ces formations occupent d'une façon générale la partie externe du mésosalpinx ou aileron supérieur du ligament large.

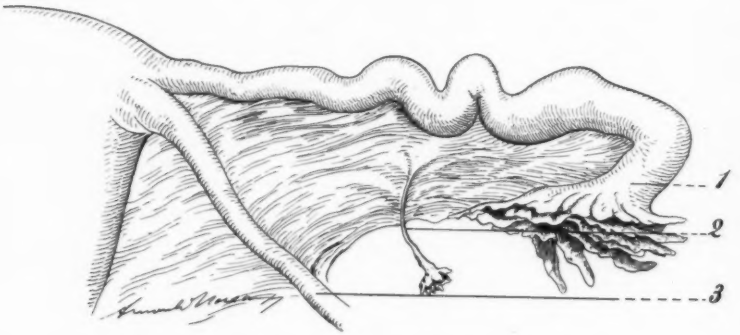

FIG. 1. — *Implantation de l'appendice absorbant sur la face antérieure du mésosalpinx* (côté gauche).
1, pavillon tubaire. *2*, appendice absorbant. *3*, ligament rond.

Mais l'organe dont nous nous occupons est toujours placé sur la face antérieure du mésosalpinx, tout près du bord externe de celui-ci, au voisinage immédiat de la frange tubo-ovarienne, un peu au-dessus du point où le pédicule utéro-ovarien pénètre dans le ligament large. Son aspect permet de le distinguer des hydatides dont le nombre est variable et qui se reconnaissent à leur aspect vésiculaire. Mais il faut savoir que, lorsque l'organe paraît faire défaut, il est peut-être incorporé à une hydatide. Dans ce cas, seul l'examen microscopique de l'hydatide peut permettre de reconnaître qu'elle constitue le support de l'organe en question.

L'organe se compose essentiellement d'un corps arrondi et d'un pédicule qui s'implante sur le ligament large.

Le volume du corps est très variable. Souvent, il ne dépasse pas

celui d'un grain de chènevis. Mais il peut cependant atteindre les dimensions d'un petit noyau de cerise, ce qui est d'ailleurs exceptionnel. Lorsqu'on l'examine dans l'eau, il apparaît formé de nombreuses franges qui s'unissent par leur base. Beaucoup d'auteurs, le comparant au pavillon de la trompe, lui décrivent un aspect infundibuliforme et le regardent comme un entonnoir dont le contenu serait irrégulièrement découpé.

FIG. 2.
L'appendice absorbant à l'état de repos.

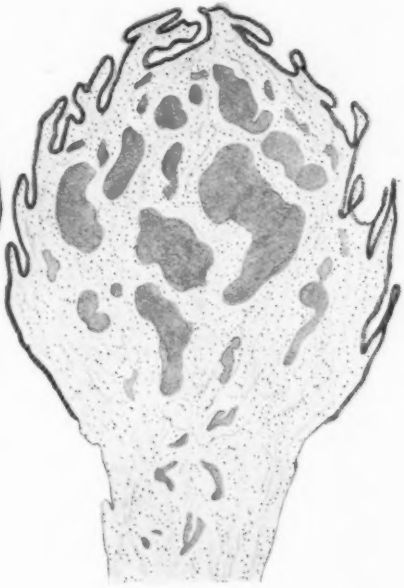

FIG. 3.
L'appendice absorbant en période d'activité.

Il s'agit là d'une simple apparence. En réalité, ces franges sont de simples plis de la surface du corpuscule, et l'aspect frangé est d'autant plus marqué que le corpuscule est moins distendu. Lorsque sa distension s'accentue, le nombre des plis diminue et l'organe tend à prendre un aspect lisse et arrondi. Mais cet aspect ne se montre que pendant un laps de temps extrêmement court qui répond à la période de la rupture folliculaire. C'est ce qui explique que cet aspect particulier du corpuscule soit jusqu'ici passé inaperçu.

Le pédicule, toujours très grêle, est de longueur assez variable. Elle nous a paru osciller entre 2 et 4 centimètres. Il contient un groupe vasculaire représenté par une artériole et deux veinules qu'accompagnent des troncs lymphatiques. Extérieurement, il est tapissé par l'endothélium péritonéal. Nous ne l'avons jamais vu contenir de formations épithéliales. De même, il ne présente aucune connexion avec l'organe de Rosenmüller.

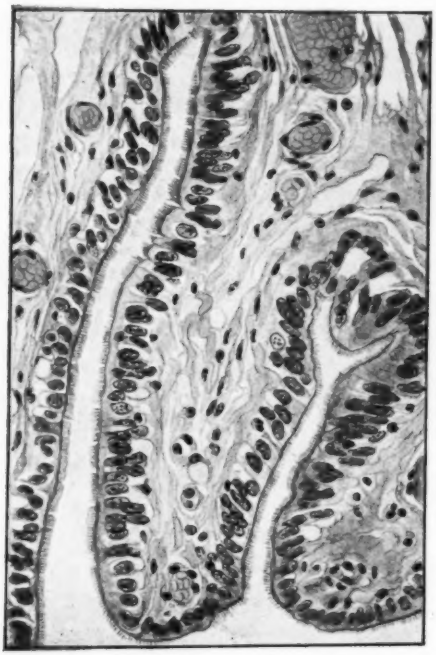

FIG. 4. — *Revêtement épithélial de l'appendice absorbant.*

Lorsqu'on examine au microscope une coupe du corps, on voit que celui-ci est constitué par une masse conjonctive centrale entourée par un revêtement épithélial continu.

Ce revêtement est formé par un épithélium cylindrique très régulièrement disposé. Cet épithélium présente à sa surface un plateau strié, muni de cils vibratiles.

La partie centrale est formée par un tissu conjonctif lisse contenant de nombreux vaisseaux sanguins et lymphatiques. Ces derniers se voient surtout au voisinage de l'épithélium.

L'aspect général de la coupe varie suivant que le corpuscule est flasque ou distendu.

Dans le premier cas, qui est celui que l'on rencontre habituellement, la surface de l'organe est irrégulière et paraît formée de villosités qui sont en réalité la coupe des replis du revêtement épithélial. Dans ce cas, la partie centrale est réduite de volume et ses nombreux vaisseaux ne sont pas distendus.

Dans les cas exceptionnels où l'organe est distendu, les replis de son revêtement disparaissent en grande partie et l'organe tend à prendre dans son ensemble un contour régulièrement arrondi. Le corps augmente

considérablement de volume, ce qui tient en partie à ce que son squelette conjonctif semble plus ou moins œdématié, et surtout à la distension des vaisseaux. Les vaisseaux lymphatiques sont plus particulièrement dilatés.

La distension du corpuscule ne se voit que dans des conditions particulières qui se sont rarement présentées. Elle répond aux cas où le prélèvement a été contemporain de la rupture d'un follicule, ce qui a un grand intérêt au point de vue de la signification physiologique du corpuscule.

A côté de ces deux aspects, l'un fréquent, l'autre rare, il faut en signaler un autre sur la fréquence duquel il m'est difficile d'être fixé.

Dans un cas où, malgré mes recherches minutieuses, je n'avais pas trouvé le corpuscule à sa place habituelle, je fis un examen systématique de toutes les formations appendiculaires du ligament large, formations qui se présentaient sous l'aspect d'hydatides. Or, en examinant l'une de ces hydatides, je constatai qu'au lieu d'être tapissée extérieurement par le revêtement endothélial de la séreuse péritonéale, elle était coiffée par une formation ayant tous les caractères histologiques du corpuscule. Il existait en effet, au niveau de l'extrémité libre de l'hydatide, de nombreux replis dont la partie centrale était constituée par un tissu conjonctif très vasculaire et dont la surface était formée de cellules cylindriques à cils vibratiles, absolument identiques à celles d'un corpuscule habituel. De toute évidence, il y avait eu fusion, dans ce cas, de deux formations normalement distinctes : le corpuscule et une hydatide.

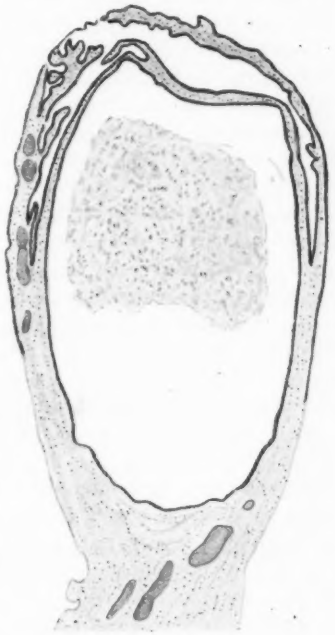

FIG. 5.
Appendice absorbant coiffant une hydatide.

S'agit-il là d'une disposition exceptionnelle ? La rencontre-t-on, au contraire, dans les cas où le corpuscule fait défaut à sa place habituelle ? C'est là une question à laquelle il m'est difficile de répondre, en raison de l'insuffisance du nombre de mes examens.

Ceci m'amène également à soulever la question de la constance du corpuscule. Comme je l'ai déjà fait observer, il suffit de quelques adhérences annexielles pour rendre illusoire la découverte d'un organe aussi petit et aussi fragile. Cependant, dans un cas où l'ovaire et la trompe étaient soudés par de nombreuses adhérences, j'ai pu apercevoir, à la surface de l'ovaire, une formation rappelant celle du corpuscule. Ayant pu l'isoler par une dissection d'ailleurs délicate, je pus constater, par l'examen microscopique, qu'il s'agissait bien d'un corpuscule. Mais du fait de son exclusion sous séreuse, l'épithélium avait subi des modifications. Alors que, sur certains points, il avait conservé son aspect cylindrique normal, en d'autres, il avait complètement disparu; en d'autres, enfin, il avait pris un aspect pluristratifié.

Mais dans les cas où les adhérences sont nombreuses et où les lésions inflammatoires des annexes sont très marquées, on ne peut que rester incertain sur la présence ou l'absence du corpuscule. On ne peut donc tabler pour être fixé sur la constance de celui-ci que sur les cas où les annexes étaient saines. Or, même dans ces cas, je dois reconnaître que mes recherches pour le découvrir ont souvent été vaines. Etait-il alors fusionné avec une hydatide ou se présentait-il sous une autre forme anormale que je n'ai su identifier ? Seules des recherches ultérieures permettront de répondre à cette question.

Ce corpuscule a-t-il une fonction déterminée ? Il est certain que je n'aurais pu répondre à cette question, si le hasard ne m'avait favorisé. Pratiquant une laparotomie chez une femme, opérée au moment de la ponte ovulaire, je constatai que la trompe encapuchonnait l'ovaire dans la position si bien décrite par His. En écartant doucement la trompe de l'ovaire, je pus constater qu'il existait un volumineux corpuscule, en partie caché sous les franges tubaires, qui était lui-même étalé à la surface de l'ovaire et dont le corps était au voisinage immédiat du follicule rompu. Or, l'examen histologique de ce corpuscule me montra qu'il était dans un remarquable état de distension. Les plis de sa surface avaient pour ainsi dire disparu. Les vaisseaux sanguins et lymphatiques étaient fortement distendus. En un mot, l'organe présentait tous les signes d'une activité maxima.

Dans ces conditions, j'étais forcément amené à me demander si la fonction du corpuscule n'était pas de résorber le contenu du sac folliculaire au moment de sa rupture. Il est évidemment difficile de donner une démonstration absolue de cette opinion. Mais j'estime que les constatations opératoires, rapprochées des données histologiques, me permettent de regarder ce rôle du corpuscule comme infiniment vraisemblable, d'où le nom d' « appendice absorbant » que je lui ai donné.

ÉTUDE DU LOBE INTERMÉDIAIRE DE L'HYPOPHYSE

(La fente hypophysaire ; les glandes séro-albumineuses ; les cellules immigrées dans le lobe nerveux)

par

G. ROUSSY et M. MOSINGER

La découverte par B. Zondek et Krohn, de l'intermédine, a remis au premier plan de l'actualité l'étude anatomique du lobe intermédiaire de l'hypophyse. L'on sait, notamment, que l'immigration, dans le lobe postérieur, de cellules glandulaires, de même que la formation des kystes de ce lobe, posent des problèmes histophysiologiques du plus haut intérêt.

L'histogénèse même des différentes formations du lobe intermédiaire est encore controversée. Aussi, nous a-t-il semblé intéressant de reprendre l'étude morphologique comparative du lobe intermédiaire chez l'enfant et chez l'adulte.

Nos recherches ont porté sur 112 hypophyses d'adultes et de vieillards, ainsi que sur 6 hypophyses d'enfants âgés de quelques mois à 17 ans, étudiées sur coupes sériées sagittales ou horizontales ; enfin, sur l'hypophyse d'un fœtus de huit mois.

Dans le présent mémoire, nous exposerons les résultats de nos recherches concernant la fente hypophysaire et les diverticules qui caractérisent l'hypophyse de l'enfant, les glandes séro-albumineuses du lobe intermédiaire, et les modes d'infiltration du lobe postérieur par les cellules glandulaires.

§ I. — *LA FENTE HYPOPHYSAIRE*

Dans trois de nos hypophyses d'enfant, la fente hypophysaire est encore complètement ouverte et offre, sur les coupes horizontales, l'aspect d'une lentille concave-convexe à concavité postérieure embrassant le lobe nerveux.

ANNALES D'ANATOMIE PATHOLOGIQUE, T. XI, N° 7, JUILLET 1934.

Dans le premier cas, elle est moyennement et régulièrement dilatée sur tout son trajet; dans le second cas, ses deux parois sont presque complètement accolées; dans le troisième, elle est dilatée et kystique.

Au niveau de la paroi postérieure, l'on peut distinguer deux types de revêtement susceptibles de coexister.

Le premier est représenté par un épithélium cubique ou aplati, unistra-

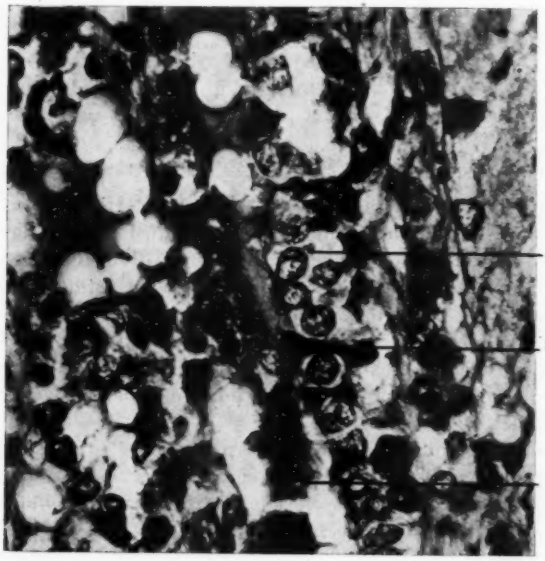

FIG. 1. — *Hypophyse d'enfant.*
1, cellule polyédrique. *2,* cellule rameuse s'avançant dans la fente hypophysaire. *3,* fente hypophysaire.

tifié, à limites cellulaires plus ou moins nettes. Dans l'un de nos cas, il recouvre complètement la paroi postérieure; dans un autre, il n'en recouvre que les deux tiers internes d'un côté, sur les coupes passant par les segments supérieurs de l'hypophyse, et les deux tiers internes des deux côtés, sur celles qui passent par la partie moyenne.

Le pôle apical des éléments cubiques fait parfois saillie dans la cavité de la fente hypophysaire sans présenter, toutefois, de signes de sécrétion. Le pôle basal repose, le plus souvent, directement sur le tissu

conjonctif sous-jacent, formé par une à trois strates de fibres collagènes et de fibroblastes parallèles, à noyaux très allongés.

Le protoplasme, homogène, faiblement éosinophile, renferme un noyau étiré suivant le grand axe de la fente hypophysaire, ou arrondi, rempli de chromatine granuleuse, avec un ou deux faux nucléoles, sans nucléole acidophile.

Le deuxième type est constitué par un épithélium pluristratifié formé de deux à trois couches de cellules qui affectent quatre variétés morphologiques : polyédrique, cylindro-cubique, cubique et rameuse.

Les cellules polyédriques forment, en certains points, la totalité du revêtement. Lorsqu'elles sont mêlées aux autres éléments, elles peuvent occuper le pôle juxta-cavitaire ou bien elles sont sous-jacentes aux cellules cylindro-cubiques. Ce sont des éléments volumineux, globuleux, à protoplasme clair, spumeux, dont le gros noyau, farci de chromatine granuleuse avec un ou deux faux nucléoles, est dépourvu de nucléole acidophile.

Le pôle apical des éléments juxta-cavitaires fait très souvent saillie dans la fente hypophysaire et offre un profil déchiqueté, témoin de processus sécrétoires.

Les cellules cylindro-cubiques ont un protoplasme foncé, amphophile; le noyau est ovoïde, à grand axe perpendiculaire à la fente hypophysaire. Elles s'apparentent nettement aux cellules polyédriques. Il en est de même des cellules cubiques, petites, à protoplasme foncé et noyau arrondi. Elles sont identiques à celles rencontrées au niveau de la paroi antérieure de la fente hypophysaire.

Une quatrième variété offre des caractères bien particuliers. Le noyau cellulaire, ainsi que le corps cytoplasmique, fortement coloré par l'hématoxyline ferrique, présentent une forme des plus capricieuses. Ce sont, très souvent, des éléments fusiformes, allongés, interposés entre les cellules cylindro-cubiques et les cellules polyédriques. Leurs prolongements effilés s'étendent fréquemment de la limite apicale à la limite basale du revêtement de la fente hypophysaire.

D'autres éléments occupent la zone basale. Ils sont triangulaires, avec deux prolongements latéraux inférieurs embrassant la périphérie des cellules adjacentes et un prolongement supérieur parfois ramifié. Certains s'insèrent par des pieds élargis sur la couche conjonctive sous-épithéliale, s'étirent pour passer entre les cellules polyédriques et arrivent d'un trait jusqu'au pôle apical du revêtement épithélial où ils s'épanouissent à nouveau, cependant que leurs prolongements entourent les extrémités des cellules voisines. D'autre cellules occupent uniquement la zone cavitaire du revêtement. De formes variables, parfois triangulaires, à sommet effilé interépithélial, elles peuvent s'étendre longitu-

dinalement sur le pôle apical de 3 ou 4 cellules qu'elles enlacent de leurs prolongements. Elles apparaissent souvent en saillie dans la fente hypophysaire et leurs prolongements suivent volontiers les gouttelettes de sécrétion.

Il existe, enfin, des éléments intercellulaires multiramifiés, doués du pouvoir de migration et munis de nombreux prolongements, en raison desquels nous leur donnerons le nom de « cellules rameuses ».

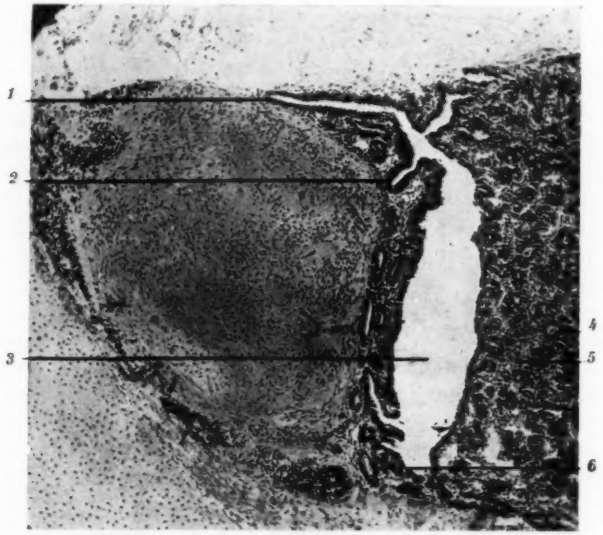

FIG. 2. — *Coupe sagittale latérale passant par l'hypophyse d'un fœtus humain de huit mois.*

1, diverticule supérieur de la fente hypophysaire. *2*, diverticule postérieur. *3*, fente hypophysaire. *4*, diverticule antérieur. *5*, lobe antérieur. *6*, diverticule inférieur.

Quelle que soit leur nature, — mésenchymateuse, épithéliale, glandulaire ou neuro-ectodermique, — elles semblent jouer un rôle physiologique important. Aussi, est-il intéressant de noter qu'elles renferment des granulations sidérophiles.

La paroi antérieure de la fente hypophysaire est considérée généralement comme appartenant au lobe antérieur, tandis que la paroi postérieure ferait partie du lobe intermédiaire. Toutefois, si cette conception se défend facilement chez les mammifères inférieurs, elle est moins

facile à adopter chez l'homme où la paroi antérieure prend part à la constitution des kystes du lobe intermédiaire, dont un grand nombre est dû au cloisonnement de la fente hypophysaire. C'est pourquoi il nous a paru intéressant de procéder à l'étude comparative du revêtement épithélial de ces deux parois.

Chez le cobaye et le rat adultes, les cellules épithéliales de la paroi postérieure de la fente hypophysaire ne se distinguent pas des autres cellules du lobe intermédiaire, dont elles ne sont que la couche superficielle. De même les cellules revêtant la paroi antérieure ne sont que la couche juxta-cavitaire du lobe principal. A l'extrémité antérieure et à l'extrémité postérieure de l'hypophyse, les deux parois se prolongent l'une par l'autre, sans solution de continuité. Elles ne présentent donc pas de cellules de revêtement différenciées et la paroi antérieure ne se distingue de la paroi postérieure que par la présence de cellules éosinophiles.

Sur les coupes sagittales passant par l'hypophyse *de chat ou de chien,* la paroi antérieure ne possède pas davantage de revêtement propre continu. En certains points, cependant, des capillaires volumineux, verticalement ascendants, isolent, sur une étendue variable, une à deux couches de cellules polyédriques ou cylindro-cubiques tassées étroitement les unes contre les autres et formant un revêtement apparent. Par endroits, les capillaires sont remplacés par une strate de tissu conjonctif. Dans les espaces intercapillaires, ce revêtement se continue directement par l'épithélium anté-hypophysaire. Cette disposition est analogue à celle qu'on observe chez le cheval où, malgré la fermeture précoce de la fente hypophysaire, le revêtement primitif de la paroi antérieure de la fente hypophysaire s'est différencié en une couche de petites cellules polyédriques, quadrangulaires, triangulaires ou fusiformes, séparées par de volumineux capillaires provenant de ce qui reste du lobe antérieur.

La paroi postérieure de la fente hypophysaire, chez les carnivores, est formée de 4 à 5 couches de cellules polyédriques, à protoplasme clair, amphophile ou faiblement basophile, séparées du lobe nerveux, sur une grande partie de son étendue, par une membrane conjonctive. En certains points, cependant, le revêtement postérieur se continue directement avec les cellules basophiles du lobe intermédiaire infiltrant le lobe postérieur.

La transition entre la paroi antérieure et la paroi postérieure, sur les coupes horizontales, se fait de la façon suivante : la paroi postérieure, après avoir longé, sur un certain trajet, la face dorsale du lobe postérieur, se coude brusquement à angle aigu pour se continuer avec la paroi antérieure. Les deux parois s'accolent sur une certaine distance

pour former une seule masse de cellules cylindriques, puis se séparent : la paroi antérieure interposée, à ce niveau, entre la fente et la capsule fibreuse de l'hypophyse, se dirige en dehors et rejoint le lobe principal au niveau de son bord postéro-interne. Dans ce trajet, la paroi anté-hypophysaire de la fente présente la même structure que la paroi inter-médio-hypophysaire, et la portion cavitaire interposée entre les deux parois répond aux diverticules latéraux de la fente hypophysaire chez l'homme.

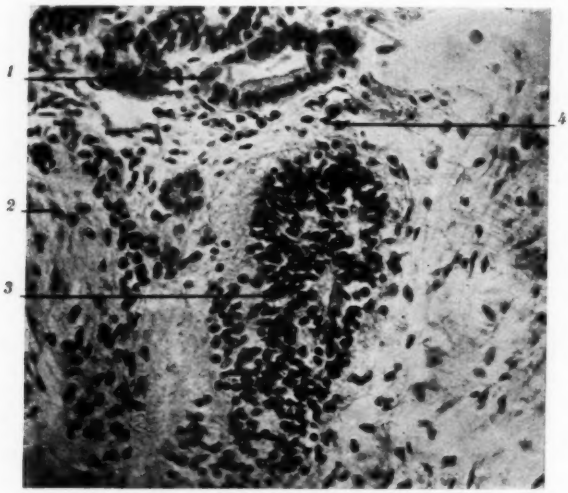

FIG. 3. — *Diverticules inférieurs.*

1, diverticule creux dont l'épithélium, en certains points, est élevé. *2*, diverticule se transformant en travée pleine située dans la capsule hypophysaire. *3*, capsule hypophysaire. *4*, vaisseau.

Chez l'homme, la paroi antérieure de la fente hypophysaire ne s'est jamais montrée constituée, dans les cas que nous avons étudiés, par un épithélium cubique ou aplati, tel qu'on l'observe parfois au niveau de la paroi postérieure. Il arrive cependant qu'on trouve une couche de cellules globuleuses séparées du lobe principal par une membrane conjonctive. D'autres fois, le revêtement de la fente hypophysaire est formé par un épithélium polyédrique stratifié, avec interposition de cellules allongées et de cellules rameuses, analogue à celui qui revêt la paroi postérieure de la fente hypophysaire. Ce revêtement est séparé de l'épi-

thélium anté-hypophysaire par une membrane conjonctive ou par des capillaires. En d'autres points, il est en continuité avec le lobe antérieur dont les éléments, notamment les cellules éosinophiles, le dissocient et peuvent le remplacer sur une certaine étendue. Le même fait s'observe au niveau de certaines zones de la paroi postérieure.

Ces zones se voient notamment dans les segments médians de la fente hypophysaire, tandis que, dans les segments latéraux, il existe le plus souvent un revêtement épithélial spécialisé.

En résumé, le revêtement de la paroi antérieure de la fente hypo-

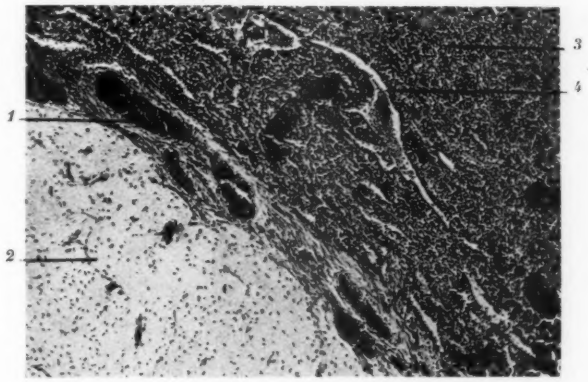

FIG. 4. — *Hypophyse d'enfant mort de méningite tuberculeuse* (coupe horizontale supérieure).
1, vasodilatation. *2*, lobe nerveux. *3*, lobe antérieur.
4, diverticules inférieurs sectionnés transversalement.

physaire, notamment chez l'homme, présente, par places, des analogies nettes avec le revêtement de la paroi postérieure. Du point de vue morphologique, ces zones doivent être rattachées au lobe intermédiaire.

D'après Haller, la fente hypophysaire s'ouvre, par un orifice étroit, dans l'espace sous-arachnoïdien. En réalité, les ouvertures décrites par cet auteur semblent répondre à des artéfacts. En effet, au niveau de ses bords latéraux, l'épithélium de la paroi antérieure de la fente hypophysaire ou de ses ramifications latérales entre en contact direct avec la pie-mère, et il arrive souvent qu'une partie de cet épithélium soit arrachée avec les méninges et la coque fibreuse de l'hypophyse.

§ II. — *LES DIVERTICULES DE LA FENTE HYPOPHYSAIRE*

Les diverticules de la fente hypophysaire décrits, en premier lieu, par Lothringer (1866), chez le chien, furent étudiés ensuite par Sterzi, Thaon, Stendell et Guizzetti, sous le nom de ramifications ou d'évaginations de la fente.

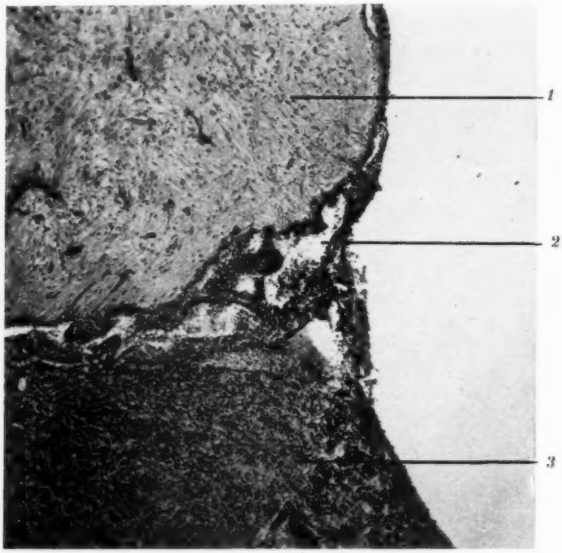

Fig. 5. — *Diverticules latéraux* (coupe horizontale).
1, lobe nerveux. *2*, diverticules latéraux. *3*, lobe antérieur.

Nous avons repris cette étude chez le chien, chez le fœtus humain et chez l'enfant, soit sur coupes sagittales sériées, soit sur coupes horizontales.

Suivant leur direction et leur siège, nous distinguerons 5 groupes de diverticules :

1° Des diverticules supérieurs ou céphaliques; — 2° des diverticules inférieurs; — 3° des diverticules latéraux; — 4° des diverticules antérieurs, — et 5° des diverticules postérieurs.

1° Les *diverticules supérieurs* ou *céphaliques* résultent parfois d'une véritable subdivision de l'extrémité supérieure de la fente hypophysaire en une série de rameaux secondaires dirigés de bas en haut, vers le lobe tubérien, de telle sorte que, sur les coupes horizontales supérieures, la fente hypophysaire paraît remplacée par un certain nombre de logettes allongées ou ovoïdes.

Cette disposition, que nous avons relevée chez l'enfant, n'est pas habituelle. Le plus souvent, la fente hypophysaire, arrivée à l'extrémité supérieure du bord postérieur de l'hypophyse, se redresse en avant pour se terminer en cul-de-sac, tandis que les diverticules céphaliques naissent de la face antérieure de ce prolongement de la fente hypophysaire. Dans les segments médians de l'hypophyse, le prolongement céphalique de la fente hypophysaire est situé entre la tige pituitaire et la zone de l'hypophyse formant transition entre la pars tuberalis et les autres lobes glan-

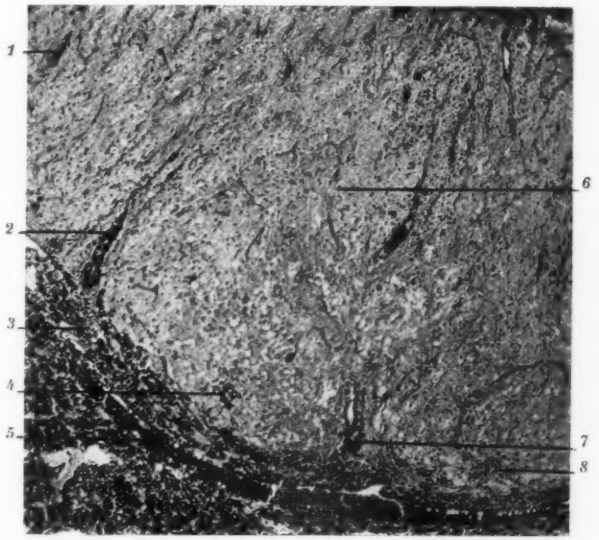

FIG. 6. — *Coupe horizontale passant par l'hypophyse.*
1, immigration latérale externe ; *2*, immigration latérale interne et diverticule postérieur. *3*, lobe intermédiaire. *4*, immigration centrale. *5*, fente hypophysaire. *6*, lobe nerveux. *7*, immigration latérale interne et diverticule postérieur. *8*, immigration latérale externe.

dulaires. Les diverticules siègent en pleine zone de transition. Dans les segments latéraux de l'hypophyse, le prolongement supérieur de la fente se place entre le lobe nerveux et l'espace sous-arachnoïdien ou le tissu conjonctif sous-jacent à la fente hypophysaire.

2° Les *diverticules latéraux* naissent de la fente hypophysaire, au niveau de son bord externe. Alors que, chez le chien, la fente hypophysaire contourne toute la face latérale et une grande partie de la face

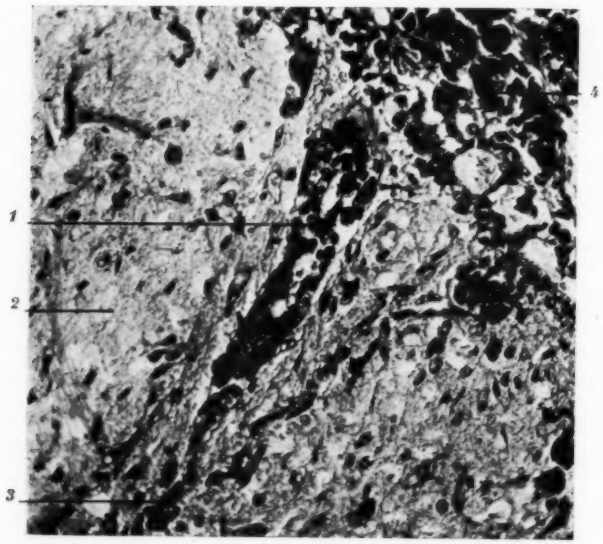

FIG. 7. — *Diverticule postérieur se transformant en travée cellulaire basophile.*
1, diverticule postérieur. *2*, lobe nerveux. *3*, cellules basophiles isolées.
4, lobe intermédiaire.

postérieure du lobe nerveux, chez l'homme, elle se termine généralement en cul-de-sac, dans une zone qui correspond au point où se rencontre le bord postéro-externe du lobe antérieur et le bord antéro-externe du lobe postérieur.

3° En ce qui concerne les *diverticules antérieurs*, nous n'en avons relevé que chez un fœtus humain de huit mois. Il s'agit ici de la persistance tardive des diverticules de la poche de Rathke qui, chez l'embryon, donnent naissance au lobe antérieur. Il est probable que, chez

l'adulte, certains kystes du lobe antérieur sont issus de semblables diverticules.

4° Les *diverticules inférieurs* proviennent de l'extrémité inférieure de la fente hypophysaire. Ils se terminent à une courte distance de celle-ci, dans la capsule hypophysaire, ou se dirigent en arrière, suivant le bord inférieur du lobe nerveux.

5° Les *diverticules postérieurs* peuvent naître sur toute la hauteur de la fente hypophysaire. Pendant un court trajet, ils se dirigent d'avant en arrière, puis se coudent brusquement, presque à angle droit et prennent une direction parallèle à la fente hypophysaire. Sur les coupes sagittales, les diverticules supérieurs se dirigent de haut en bas, les diverticules inférieurs de bas en haut. Une partie se transforme en cordons basophiles. Les cellules basophiles du lobe intermédiaire proviennent donc, non seulement de la paroi postérieure de la fente, mais encore des diverticules postérieurs.

Ceux-ci, chez l'enfant, sont rares. Ils consistent généralement en des évaginations tubuliformes peu profondes, plongées dans le tissu conjonctif du lobe intermédiaire.

Dans un cas, cependant, nous en avons relevé qui s'enfonçaient profondément dans le lobe nerveux, en donnant naissance à des cellules basophiles.

Du point de vue histogénétique, les diverticules supérieurs et certains diverticules latéraux donnent naissance aux kystes de la zone de transition, les diverticules antérieurs expliquent certains kystes colloïdes du lobe antérieur.

Les diverticules inférieurs expliquent, d'une part, l'infiltration de la capsule hypophysaire; d'autre part, l'infiltration par des cellules basophiles du segment inférieur de l'hypophyse. Les diverticules postérieurs, pouvant pénétrer profondément dans le lobe nerveux, se transforment soit en cordons basophiles, soit en glandes séreuses (dites salivaires). Enfin, certains diverticules latéraux pénètrent également dans le lobe nerveux.

§ III. — *LES GLANDES SÉRO-ALBUMINEUSES DU LOBE INTERMÉDIAIRE OU GLANDES D'ERDHEIM*

Les glandes d'Erdheim, encore appelées glandules salivaires ou glandes tubuleuses (Guizzetti), ont été vues d'abord par Thom (1901), qui les a considérées comme des évaginations du processus infundibulaire. Elles ont été bien décrites ensuite par Erdheim (1904), puis par Lucien, Bevacqua, Tello, Sunghetti, Oberling, et par Guizzetti, qui leur a consacré un important mémoire.

Ces glandes sont constantes à la naissance et chez l'enfant, mais leur nombre est très variable suivant les sujets. Toujours situées en arrière de la paroi postérieure de la fente hypophysaire, elles s'observent surtout au niveau des extrémités supérieure et inférieure de la fente hypophysaire, mais tout particulièrement au niveau de l'extrémité céphalique. Dans le sens transversal, on peut les rencontrer dans toute l'étendue de la zone juxta-cavitaire du lobe nerveux, mais avec une prédilection nette dans les zones latérales.

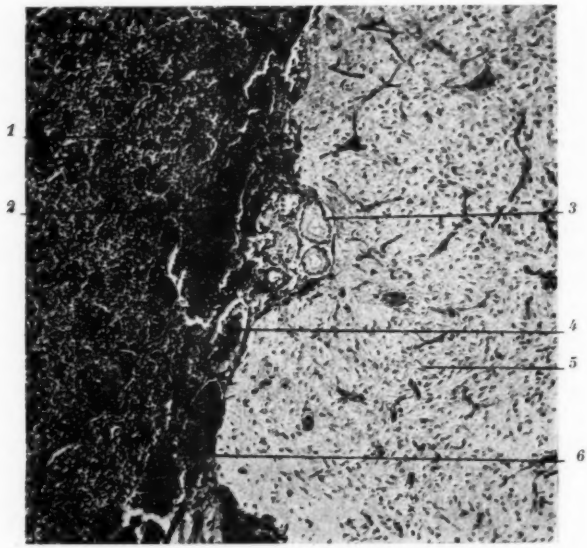

FIG. 8. — *Glande tubuleuse composée.*
1, lobe antérieur. *2*, fente hypophysaire. *3*, glande tubuleuse composée. *4*, son canal excréteur. *5*, lobe nerveux. *6*, abouchement du canal excréteur dans la fente hypophysaire.

D'après leur structure, nous distinguerons, avec Guizetti, deux types : 1° des glandes tubuleuses composées, et 2° des glandes tubuleuses simples.

Les *glandes tubuleuses composées*, surtout fréquentes au niveau de l'extrémité supérieure de la fente, se présentent sous forme de lobules glandulaires de deux à quatre tubes sécréteurs, rarement plus, flanqués d'un canal excréteur.

Les *glandes tubuleuses simples* sont formées par un tube sécréteur unique également pourvu d'un canal excréteur, plus ou moins contourné.

Les unes et les autres restent généralement accolées à la paroi postérieure de la fente hypophysaire et aux cordons basophiles du lobe intermédiaire, dont le tissu conjonctif se continue sans ligne de démar-

FIG. 9. — *Glande tubuleuse composée.*
1, tube sécréteur. *2*, canal excréteur.

cation avec leur membrane conjonctive propre. Ces glandes appartiennent, par conséquent, en propre au lobe intermédiaire, et font tout au plus une saillie hémisphérique dans le tissu nerveux du lobe postérieur. Plus rarement, elles s'avancent jusqu'à une certaine profondeur dans le lobe nerveux, et restent séparées du tissu nerveux uniquement par une membrane conjonctive propre et tenue.

Sectionnés transversalement, les tubes sécréteurs présentent une forme arrondie ou ovoïde, avec une lumière centrale plus ou moins large.

Dans certains cas, les tubes sécréteurs se terminent par un renflement aciniforme, disposition qui, selon Guizzetti, serait constante dans le

premier stade du développement. Ces tubes sont revêtus par des cellules cylindriques pyramidales ou cylindro-cubiques, à noyau arrondi, basal, pourvu d'une chromatine clairsemée.

Finement granuleux et légèrement acidophile, le protoplasme est souvent strié suivant le grand axe de la cellule et se condense parfois au niveau du pôle basal qui repose sur une membrane conjonctive propre, collagène et fibroblastique. D'aspect endothéliforme, les fibroblastes présentent un noyau allongé et un corps cytoplasmique lamelleux qui semble en continuité avec celui des cellules voisines.

Dans les canaux excréteurs, l'épithélium est cubique et le protoplasme foncé, tandis que les caractères nucléaires sont identiques à ceux des cellules sécrétrices. Ces canaux se dirigent, en général, parallèlement au grand axe de la fente hypophysaire, puis se coudent, à un moment donné, presque à angle droit pour déboucher dans la fente hypophysaire ; leur revêtement se continuant alors avec celui de la paroi postérieure de celle-ci.

Ainsi constituées, les glandes séro-albumineuses présentent une similitude histologique très marquée avec les glandes séreuses de la muqueuse nasale. Dans un seul cas rapporté jusqu'ici, Oberling a observé un type salivaire mixte avec tubes séreux et acini séro-muqueux.

Les glandes séro-albumineuses se distinguent nettement des diverticules postérieurs de la fente hypophysaire, dont le revêtement est identique à celui de la paroi postérieure de la fente, et qui sont fréquents.

Les glandes tubuleuses simples sont généralement vides, mais le pôle apical des cellules sécrétantes est parfois recouvert d'un enduit rose témoignant d'un processus de sécrétion.

Dans les glandes tubuleuses composées, les phénomènes de sécrétion sont généralement plus nets. Les tubes sécréteurs renferment un produit granuleux ou homogène éosinophile se disposant en filaments grossiers insérés sur le pôle apical des cellules de revêtement. Dans les canaux excréteurs, plus ou moins dilatés, les produits s'accumulent en une masse homogène s'écoulant dans la fente hypophysaire et présentant les mêmes réactions tinctoriales que la « colloïde » intra-cavitaire.

Du point de vue de leur embryogénèse, ces formations résultent, pour nous, de la différenciation secondaire des diverticules postérieurs de la fente hypophysaire. En effet, dans l'hypophyse fœtale du huitième mois, on relève deux variétés de diverticules postérieurs : les uns présentent le même revêtement que la fente hypophysaire, tandis que les autres sont tapissés de cellules plus élevées, avec protoplasme plus éosinophile et basal. Entre ces deux types, qui sont à l'origine des diverticules définitifs et des glandes séro-albumineuses, existent tous les intermédiaires.

§ IV. — *L'IMMIGRATION DES CELLULES GLANDULAIRES DANS LE LOBE NERVEUX*

Malgré les recherches nombreuses qu'elles ont suscitées, les modalités d'invasion du lobe nerveux par les cellules glandulaires n'ont cessé de soulever les plus vives controverses.

Nous avons repris cette étude chez l'homme sur coupes horizontales et sagittales d'hypophyses d'enfant, pourvues de fente hypophysaire et sur des hypophyses d'adulte.

L'infiltration se fait, suivant une topographie très variable selon les sujets.

Au maximum de son développement, sur les coupes horizontales, on peut déceler cinq foyers principaux : un foyer central, deux foyers latéraux internes et deux foyers latéraux externes.

Le *foyer central* est le moins fréquent et le moins important. Nous l'avons observé chez l'enfant dans les segments moyens de l'hypophyse, où il est formé par des cellules basophiles isolées qui engainent les vaisseaux verticalement descendants, se réunissent sur leur face postérieure et peuvent être suivies de là, à une courte distance, dans le lobe nerveux.

Les *foyers latéraux internes* sont généralement les plus importants. Ils sont situés, de chaque côté, à l'union du tiers interne et des deux tiers externes de la moitié correspondante de la fente hypophysaire. Tantôt ils sont dirigés nettement d'avant en arrière, rencontrant perpendiculairement la courbure hypophysaire; tantôt ils prennent une direction oblique d'avant en arrière et de dehors en dedans, en angle aigu, avec la fente de l'hypophyse.

La constitution de chacun de ces foyers est variable. Il s'agit, le plus souvent, d'une traînée compacte de cellules basophiles dont les zones latérales et surtout l'extrémité intra-nerveuse se dissocient en éléments isolés qui s'égaillent dans le tissu névroglique et neuro-fibrillaire, et peuvent être suivis à une grande distance. Exceptionnellement, le foyer latéral interne est constitué par un diverticule postérieur de la fente hypophysaire dont nous avons déjà signalé l'existence plus haut. De petit calibre, cette évagination est bordée par des cellules polyédriques volumineuses et claires, analogues à celles qui existent dans les parois, notamment dans la paroi postérieure de la fente hypophysaire du même cas. Le contenu peu abondant de ce canal épithélial est granuleux et faiblement éosinophile. Le revêtement repose directement sur plusieurs couches de cellules basophiles qui s'enfoncent en plein lobe nerveux, notamment à partir du pôle postérieur.

L'immigration latérale externe est moins constante et moins développée que l'infiltration latérale interne. Tandis que celle-ci s'observe sur presque toute la hauteur de l'hypophyse, l'infiltration latérale

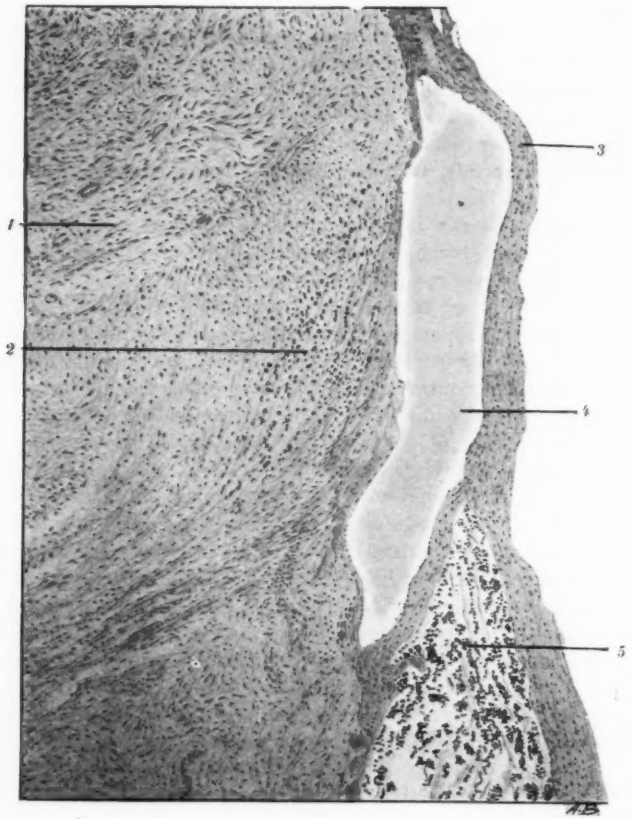

FIG. 10. — *Hypophyse de vieillard. Immigration éosinophilique.* *1*, lobe postérieur. *2*, immigration constituée uniquement de cellules éosinophiles. *3*, capsule hypophysaire. *4*, sinus. *5*, lobe intermédiaire.

externe se voit surtout, dans les cas qu'il nous a été donné d'étudier, au niveau des segments cervicaux. Elle se fait soit par traînées cellulaires compactes, soit par cellules isolées. Entre les foyers d'invasion latéraux,

dont un ou plusieurs peuvent manquer, le lobe intermédiaire est ordinairement séparé du lobe nerveux par une membrane conjonctive formant démarcation nette. Celle-ci peut être interrompue par des foyers accessoires d'immigration à topographie variable. Nous avons relevé parfois, au niveau des parties moyennes de l'hypophyse, une infiltration diffuse du lobe nerveux.

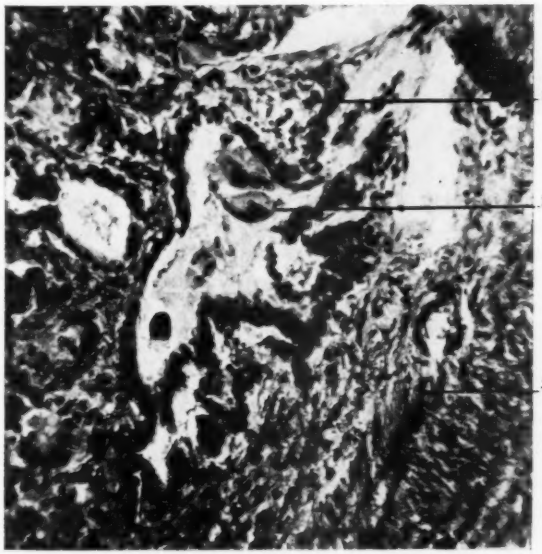

FIG. 11. — *Cellules géantes intra-kystiques.*
1, lobe intermédiaire. 2, cellule géante dans un kyste colloïde. 3, lobe nerveux.

L'immigration inférieure apparaît sur les coupes sagittales. Elle est nettement développée dans les derniers mois de la vie intra-utérine et se différencie aux dépens des diverticules inférieurs de la fente hypophysaire qui se dirigent de haut en bas et d'avant en arrière, contournant la face inférieure du lobe nerveux. Leur épithélium de revêtement donne naissance, par ses faces supérieure et inférieure, à des cellules basophiles dont les plus élevées s'enfoncent dans la substance nerveuse. Chez l'adulte, les diverticules se sont transformés en partie en kystes colloïdes. Ceux-ci, accompagnés par les travées basophiles, constituent

le prolongement postéro-inférieur du lobe intermédiaire, dont la face céphalique envoie des cellules d'infiltration dans le lobe postérieur.

En ce qui concerne leur nature, les cellules d'infiltration sont, chez l'enfant, du type basophile pur. C'est uniquement chez l'adulte que nous avons relevé des cellules éosinophiles, particulièrement abondantes chez le vieillard. Par contre, les éléments chromophobes sont toujours rares.

L'immigration de cellules glandulaires dans le lobe nerveux (neurocrinie cellulaire) pose une série de problèmes et tout d'abord celui de pénétration.

Il peut s'agir soit d'un processus prolifératif, soit d'une immigration active.

Le premier mode est vraisemblable. En effet, les zones d'infiltration sont également les sièges d'élection des adénomes à cellules basophiles. Mais l'égaillage monocellulaire montre que l'immigration active coexiste avec la pénétration par prolifération.

L'origine même des éléments glandulaires du lobe nerveux est fort discutée : certains auteurs les font provenir du lobe antérieur (Strumpf, Thom, Löwenstein, Erdheim, Berblinger et Kasch), d'autres du lobe intermédiaire (Aschoff et Tölken, Schoenig, Guizzetti).

Au cours de nos recherches, nous avons relevé les faits suivants :

Chez l'enfant à fente hypophysaire intacte, les cellules d'infiltration viennent uniquement des travées basophiles du lobe intermédiaire.

Chez l'adulte, les phénomènes sont plus délicats à interpréter, en raison de la continuité directe entre le lobe intermédiaire et le lobe antérieur, au niveau des espaces interkystiques. Mais la présence de cellules d'infiltration éosinophiles permet de penser que le lobe antérieur prend part à l'infiltration du lobe nerveux par des cellules glandulaires.

Ce phénomène revêt une grande importance du point de vue physiologique. Il autorise à penser, d'une part, que les hormones anté-hypophysaires peuvent agir par un mécanisme hormono-neural au même titre que les hormones intermédio-hypophysaires; et, d'autre part, que les différentes variétés de cellules hypophysaires peuvent jouer, par neurocrinie, un rôle distinct. A la suite de Jonesco, nous avons d'ailleurs noté que, du point de vue histo-physiologique, ce sont avant tout les cellules éosinophiles qui donnent naissance au pigment post-hypophysaire.

Laboratoire anatomo-pathologique de l'Université d'Athènes
(Directeur : Professeur C. Melissinos)

SUR LA QUESTION DES ÉPITHÉLIOMAS PRIMITIFS DE LA SURRÉNALE

par

D.-S. ELEFTHERIOU

L'étude des cancers primitifs des capsules surrénales offre sans doute un intérêt particulier, à cause de la nature complexe de cette glande, tant au point de vue embryogénétique qu'au point de vue histo-physiologique et, proprement, fonctionnel. En effet, l'origine différente des deux substances de la surrénale, définie depuis les travaux déjà anciens de Balfour (1877) (1), Wiesel (1902) [95], Kohn (1898) [45], Poll (1906) [74], Aichel (1900) [1], Kern (1911) [42], Landau (1913) [48], etc., fait de cette glande deux organes différents, qui, séparés chez les animaux inférieurs en corps interrénal, d'origine cœlomique, et corps suprarénal, d'origine sympathique, s'unissent déjà chez les reptiles et les oiseaux en un seul organe, dont ils forment les deux substances, la corticale et la médullaire. L'une, caractérisée surtout par la présence des cellules spongiocytaires (Guieysse), considérées comme lieu d'élaboration ou de fixation de la cholestérine (2), se trouve en même temps en relations intimes avec les glandes génitales; l'autre, lieu de sécrétion de l'adrénaline, est formée de cellules douées d'affinités tinctoriales pour les sels de fer (Vulpian) et les sels de chrome (Henle, Grynfeltt). Elle représente la majeure partie du tissu chromaffin (Kohn) [45], ou phäochrom (Poll) [73]. Ainsi les termes corticale et médullaire, répondant à deux organes bien différents entre eux, ne sauraient, suivant Poll, garder leur signification purement topographique, que pour les mammifères.

(1) Voir L. Langeron et P. Lohéac [50] ; Dietrich et Siegmund [22], etc.
(2) Voir A. Tournade [91].

La notion de cette dualité anatomique et fonctionnelle de la surrénale eut, comme conséquence nécessaire, la distinction des formations tumorales qui en dérivent en tumeurs de la corticale et tumeurs de la médullaire. Mais cette distinction ne fut pas admise tout de suite, vu que ses bases, l'embryologie et la physiologie surrénale, ne purent être suffisamment éclaircies, qu'à la suite d'une assez longue période de débats : Gottschau (1883) (1), Colson (1911) [18], Ameuille (1911) [4]. Ainsi, bien que déjà Dor, en 1899, ait formulé le premier l'idée de la nature différente des tumeurs de la corticale et de la médullaire, sa thèse ne fut généralement reconnue qu'à la suite des travaux ultérieurs d'Alezais et Peyron (1907), de Font (1912), de Peyron (1917), etc., les différents auteurs ayant jusqu'alors des opinions assez imprécises et même en plusieurs points contradictoires sur la nature et l'origine des tumeurs surrénales (2).

Basée sur les conceptions actuelles concernant ces points, la classification suivante se trouve, à quelques détails près, dans le cadre de celles exposées dans la plupart des études traitant la question.

Tumeurs du parenchyme surrénalien. — I. Tumeurs de la corticale : 1° adénome; 2° épithéliome (avec ou sans organoplasie). — II. Tumeurs de la médullaire : *a)* des éléments indifférenciés : sympathogoniomes (3) (sympathomes sympathogoniques); *b)* de la lignée sympathique : sympathoblastomes (sympathomes sympathoblastiques), ganglioneuromes;

(1) Voir P. Masson [59].

(2) Ainsi Ulrich (1891) renonce à préciser la nature histologique de son cas, à cause des différents aspects qu'il présente ; Barbacci préfère appliquer le terme ancien de Virchow : « Struma suprarenalis », pour désigner ses néoplasies. Burckardt (voir Borst [11]), Gerber (1904) [28], Cohn [15], parlent de carcinomes, sans préciser suffisamment la nature et l'origine de leurs cas, tandis que Beneke (1891), Labrazès et Husnot (1907) [47], et d'autres, mentionnent de sarcomes. Tout au contraire, Hansemann (1896) s'opposait déjà à la tendance de faire rentrer ces tumeurs dans un cadre unique, des cancers ou des sarcomes.

De même, plus tard (1902), Borst [11], reconnaissant la grande confusion existant à ce sujet, à cause du manque de notions précises sur l'origine des surrénales, au lieu de classer les tumeurs parmi les carcinomes ou les sarcomes, proposait de leur appliquer le terme indifférent, « tumeurs de type surrénal » (tumeurs hypernéphroïdes de Lubarsch, épithéliomes suprarénaux de Marchand), tout en faisant les remarques nécessaires sur leur nature typique ou atypique, etc. Wooley (1903) parle de « mésothéliomes » pour désigner les tumeurs atypiques du cortex surrénal, à cause de l'origine cœlomique, et par conséquent, mésodermique, de ce dernier. Hartmann et Lecène (voir Lobéac [55]) parlent, en 1904, de l'impossibilité de classer les tumeurs surrénales suivant les idées de Balfour qui n'étaient pas encore suffisamment démontrées. Enfin, Lasagna (1910) [52], passant en revue plusieurs des travaux traitant la question, conclut à la nécessité de caractériser ces tumeurs simplement comme « néoplasies de la surrénale de nature typique ou atypique ».

(3) Confondus souvent avec les sarcomes.

c) de la lignée paraganglionnaire : paragangliomes (bénins ou malins).

Tumeurs du tissu interstitiel de la surrénale (1). — *a)* Tumeurs bénignes : 1° lipomes; 2° angiomes (2), etc., etc. *b)* Tumeurs malignes : sarcomes.

Il ne sera dans la suite question que des épithéliomas primitifs de la corticale, nos propres cas rentrant dans le cadre de ce groupe tumoral.

Il est assez rare de les rencontrer dans la littérature, surtout si on veut mettre à part le groupe important des « tumeurs de Grawitz », considérées jadis comme de souche commune avec les épithéliomas surrénaux (3). Il est encore plus rare d'y trouver des cas dont la provenance surrénalienne ait été indiscutablement vérifiée. Ainsi parmi les auteurs anciens (4), Mattei (1863), dans un ensemble de 3100 tumeurs, a trouvé une seule tumeur surrénale, soit 0,322 ‰ de son matériel; Hodge, parmi 6200, 11, soit 1,771 ‰; Brüchanow a pu trouver 8 cas dans les autopsies pratiquées à Prague entre les années 1884-1899; Gurlt n'a pu trouver aucun cas dans un ensemble de 13.971 différentes tumeurs; Williams (1891) n'a trouvé qu'une seule parmi 13.824 tumeurs (soit à peine un 0,072 ‰); Rollestan et Marks (1898) ont réuni 26 observations de tumeurs surrénaliennes et, plus tard, Lecène (1904), 43 ; Israël (1905) [39], traitant la question du point de vue clinique, rapporte 9 cas de tumeurs surrénales parmi 100 cas de tumeurs à symptomatologie rénale. Winkler (1909) rapporte 27 cas provenant de la surrénale et d'un tissu surrénalien aberrant. Enfin, Alezais et Peyron (1911) [2], Carnot, Saint-Girous et Turquety (1914) [14], W. et W. Gerlach (1915) [29], et plus récemment encore, Mériel et Lefebvre (1921) [64], Stevens (1923) [87], Filipella (1924) [23], Bouchut, Barbier et Dechaume (1924) [13], Devic et Dechaume (1924) [21], Paviot, Martin et Dechaume (1924) [68], etc., etc., ont rapporté des cas de tumeurs de la surrénale.

Il faut remarquer, cependant, qu'un grand nombre de ces cas, et

(1) Ces dernières peuvent se présenter tant à la corticale qu'à la médullaire surrénale. D'autres fois, elles ne montrent pas un point de départ précis. C'est pourquoi, ainsi qu'à cause de leur rareté et du manque de toute relation génétique entre elles et les éléments nobles de la surrénale, nous préférons les séparer des tumeurs propres à la corticale ou à la médullaire par l'emploi du terme général, « Tumeurs du tissu interstitiel ».

(2) Pouvant se présenter comme lymphangiomes kystiques (de Vechi [94], Nowicki [65], Preusse [76], etc.), et comme hémangiomes (J. Schwarz [85], Lucksch [56], Boattini [10], etc.).

(3) L'ancienne théorie de Grawitz (1883), soutenue jadis par Beneke (1891), Horn (1891), Askanazy (1892), Kelly (1893), Busse (1899), Winkler (1909), etc., et combattue par Sabourin, Sudeck (1893), Stoerk (1908), Zehbe (1910), Ipsen (1912) et d'autres, est aujourd'hui généralement abandonnée, bien qu'elle trouve encore quelques rares adeptes (Bothe) [12] (voir à ce sujet les travaux de Pick [71], Ribbert [79], Zehbe [98], J. Ipsen [38], W. et W. Gerlach [29], G.-J. Gasparian [27], D. Halperin [32], Fr. Paul [69], etc.).

(4) Voir Lasagna [52].

surtout de ceux rapportés par les auteurs plus anciens, ne sont pas absolument vérifiés. Plusieurs d'entre eux ne sont que des métastases surrénaliennes de cancers primitifs situés ailleurs, comme des critiques ultérieures l'ont bien démontré (Ipsen [38], Dietrich et Siegmund [22], etc.), et bien d'autres sont des tumeurs de nature variée, indiquées sous le terme général de « tumeurs surrénales », ou des tumeurs de provenance médullaire dont ce point de départ n'a pas été clairement indiqué. Ainsi le nombre des épithéliomas primitifs de la cortico-surrénale, difficile à préciser, est sans doute très restreint en comparaison avec les autres localisations cancéreuses (1). L'apport donc de nombreux documents sur ce sujet, tendant même à préciser certaines particularités structurales de ces néoplasies, ne nous a pas paru privé d'un certain intérêt.

OBSERVATIONS PERSONNELLES

OBSERVATION I (Clinique médicale propédeutique de l'Université d'Athènes. Service du professeur A. Aravantinos). — Homme de soixante ans. Rien d'héréditaire. A quarante-cinq ans, la malaria. Huit mois avant son entrée dans la clinique, il commença à souffrir d'une sensation de pesanteur à l'épigastre, transformée vite en véritable douleur. Elle commençait à se faire sentir une à deux heures après chaque repas et durait à peu près deux heures. Une constipation opiniâtre s'y joignit. Cette situation s'aggravant continuellement, il se présenta à la clinique le 5 janvier 1933.

Il se trouvait dans un état de grande débilité, le teint pâle, les muqueuses anémiées. A l'examen des différents systèmes, il n'y avait d'intéressant à signaler qu'une légère contraction douloureuse, marquée surtout à l'épigastre, et quelques râles, de gros calibre, sibilants et muqueux, disséminés des deux côtés du thorax sans foyer pulmonaire net.

Le soir du 12 janvier, après un frisson solennel suivi d'une élévation de la température à 39°6, se présenta de la toux et une expectoration muqueuse. Les signes physiques respiratoires furent augmentés, sans prendre un caractère précis.

Les différents examens de laboratoire ne montrèrent rien d'intéressant.

Trois jours plus tard, le patient succomba.

Autopsie. — Corps d'homme d'un âge avancé. Tissu adipeux très atrophié.

Cœur (280 grammes). — Légèrement atrophié. Cavités normales.

Aorte. — Athéromatose de la portion ascendante de sa crosse.

Poumon droit (680 grammes). — Adhérent au thorax et au diaphragme. Parsemé de foyers néoplasiques, occupant le hile et la presque totalité de sa partie moyenne. Leur coupe montre une surface blanche, légèrement rosée. Par places, des nécroses étendues d'un aspect bigarré. Le tissu pulmonaire

(1) En ce qui concerne la fréquence et les modalités du cancer de la surrénale chez les animaux et les indications bibliographiques sur ce sujet, voir, entre autres, A.-F. Folger [25], et, plus récemment, Cohrs [16].

environnant se montre hépatisé. Les ganglions du hile sont envahis par la néoplasie.

Poumon gauche (520 grammes). — Seuls les ganglions du hile présentent des foyers néoplasiques. Du parenchyme, rien d'intéressant.

Rein gauche (150 grammes). — Il est coiffé d'une tumeur volumineuse, occupant la place de la surrénale et séparée nettement de lui par sa capsule fibreuse, qui n'est en aucun point envahie. Cette tumeur, se décollant facilement du pôle supérieur du rein, laisse à sa place une empreinte bien marquée. En dehors de cette empreinte, le parenchyme rénal ne montre rien de particulier.

Rein droit (142 grammes). — Il est aussi coiffé d'une tumeur pareille, de dimensions plus restreintes, marquant de son empreinte le pôle supérieur.

Surrénale gauche. — Elle est représentée par une tumeur de dimensions $13 \times 8 \times 5$ centimètres, et pesant 490 grammes. Elle est entièrement encapsulée, d'une surface irrégulièrement bosselée, de consistance plutôt dure. Sa surface de coupe montre une couleur blanche rougeâtre, par places, plus foncée, à cause d'hémorragies et de nécroses. Elle présente aussi de nombreux petits foyers de couleur jaune ocre. A sa périphérie, on peut par places vaguement reconnaître l'aspect normal du cortex surrénal.

Surrénale droite. — La tumeur occupe toute la partie centrale de la glande, dont l'aspect normal subsiste encore à ses deux extrémités. De dimensions plus restreintes ($6 \times 5 \times 2$ centimètres), elle montre les mêmes caractères que la précédente.

Ganglions abdominaux. — Tous les ganglions aortiques supérieurs, ainsi que quelques ganglions situés près des pédicules rénaux, sont envahis par la néoplasie.

Des autres organes, le foie (1460 grammes) est légèrement dégénéré ; la rate (110 grammes), atrophiée et déplacée de 5 centimètres au-dessous de sa position normale ; le pancréas, adhérent par sa queue à la tumeur gauche surrénale ; enfin, l'estomac et le côlon transverse, dilatés et pleins de liquides, occupent le mésogastre et la partie supérieure de l'hypogastre.

Diagnostic. — Tumeur double surrénale avec métastases au poumon droit et aux ganglions des hiles pulmonaires, de l'aorte et des pédicules rénaux. Splachnoptose.

EXAMEN HISTOLOGIQUE. — Nous décrivons d'abord l'aspect histologique général que chacun de nos cas présente, en nous réservant de discuter plus tard en détail certaines de ses particularités histologiques.

Tumeur surrénale gauche. — A sa périphérie, en dedans d'une capsule fibreuse épaissie, riche en noyaux, le tissu tumoral est constitué d'éléments cellulaires de dimensions moyennes, d'aspect épithélial, rassemblés en trabécules compactes ou en tubes d'aspect varié. Plusieurs d'entre eux, d'une régularité frappante, ont la paroi formée d'une ou de deux assises de cellules cylindriques, à noyau rond ou ovoïde, peu chromatique, à protoplasma peu colorable, mais bien délimité (voir figure). Le noyau occupe presque toujours la partie basilaire de la cellule. La lumière en est bien dessinée.

D'autres formations tubulaires affectent un type moins régulier. Elles

sont représentées par des amas cellulaires creusés d'une ou plusieurs lumières inégales, autour desquelles on peut quelquefois reconnaître une première couche de cellules plus régulièrement disposées, bordant ces cavités. D'autres cellules, étroitement serrées aux premières, se tassent en plusieurs couches autour d'elles. Elles peuvent aussi montrer une disposition plus ou moins radiaire, les rayons se dirigeant vers les lumières qui en occupent le centre.

Enfin, en plusieurs parties de la tumeur, les cellules néoplasiques forment des masses irrégulières ou des trabécules compactes, mêlées en certains endroits avec les formations tubulaires.

Aspects histologiques dans l'épithélioma cortico-surrénal.
A gauche : formation tubulaire d'une régularité frappante. — *Au centre* : cellules néoplasiques revêtant les surfaces libres des travées fibreuses ; amas de cellules néoplasiques. — *A droite* : deux tubes dont l'un coupé longitudinalement.

L'orientation de toutes ces formations est en général perpendiculaire à la surface tumorale.

Quelques vaisseaux de calibre moyen, ainsi que des faisceaux de fibres nerveuses englobés dans le tissu tumoral, ont été envahis par ce dernier. Des boyaux tumoraux poussent en dedans des gaines fibreuses du périnèvre. Des cellules néoplasiques aplaties s'infiltrent dans l'endonèvre et cheminent même entre les fibres nerveuses.

En certains endroits périphériques, on peut aisément reconnaître l'existence du cortex surrénal normal. On voit nettement les cordons cellulaires de la glomérulaire et les trabécules de la fasciculée. Ces cellules sont en certains endroits très volumineuses, turgescentes. On voit aussi

des nodules de gros spongiocytes. Une transition entre ces éléments et les trabécules néoplasiques est en certains endroits très manifeste.

L'aspect des cellules néoplasiques est par place différent. De taille, en général, moyenne, elles présentent quelquefois des dimensions gigantesques, des monstruosités. Le noyau rond ou ovoïde contient un fin réseau de chromatine bien distinct et deux ou trois nucléoles. Le protoplasma, en général dense, homogène, est assez souvent bourré de granulations graisseuses (coloration au Soudan III ou au bleu de Nil). Dans les préparations communes, il prend l'aspect spongiocytaire.

En quelques endroits moins périphériques, on voit des îlots de cellules néoplasiques bourrées de pigment identique à celui des cellules de la couche réticulée normale. Des images de division directe et indirecte, certaines fois monstrueuses, irrégulières, se rencontrent fréquemment.

Toute la partie centrale de la tumeur est nécrosée. Cette nécrose est, pour une grande partie, la conséquence d'hémorragies étendues ayant envahi le tissu tumoral. On peut, en plusieurs points, reconnaître encore des débris d'hématies et du pigment ferrique, mêlés à des détritus de cellules tumorales.

Le substratum de ce tissu est formé de tissu conjonctif. Pour une grande partie, celui-ci est jeune, riche en noyaux, d'aspect réticulé, formant un réseau à mailles fines. En certains endroits, il est fibreux; il forme même quelques larges travées sclérotiques.

A la limite entre le tissu néoplasique vivant et cette partie nécrosée et ultérieurement organisée de la tumeur, on voit, outre des cellules en voie de désintégration, d'autres cellules néoplasiques formant des boyaux ou des cordons compacts dans les interstices du tissu fibreux. Ici abondent des tubes typiques, pareils à des tubes glandulaires. Plus loin, des cellules poussant en profondeur s'infiltrent entre les fibres du tissu conjonctif et s'aplatissent sur les mailles de son réseau, s'efforçant, pour ainsi dire, de réhabiter dans la mesure du possible les parties nécrosées et fibreuses.

Aucune trace de la substance médullaire de la surrénale n'a été observée.

Tumeur surrénale droite. — Elle occupe toute la partie centrale de la glande, dont il subsiste encore l'apparence normale à ses deux extrémités. Elle est, dans sa plus grande partie, formée de gros amas de cellules néoplasiques présentant les mêmes caractères généraux que ceux de la tumeur surrénale gauche. Au sein même de ces amas cellulaires, on voit des larges effusions sanguines plus ou moins récentes qui ont entraîné la destruction des parties intéressées. Ils ont ainsi donné naissance à un nombre de lacunes hémorragiques bordées de cellules néoplasiques accolées encore au tissu interstitiel.

Les cavités nées de cette manière ne présentent rien de particulier. De dimensions et de formes analogues à celles des masses néoplasiques dans le sein desquelles elles ont été creusées, elles se montrent bien différentes des formations tubulaires typiques décrites déjà dans la tumeur surrénale gauche. Quelques-unes pourtant de ces dernières peuvent être aussi reconnues aux parties périphériques de la tumeur, comme aussi en certaines de ses parties centrales, à la limite entre le tissu vivant et les masses nécrosées en voie d'organisation fibreuse.

Le tissu surrénalien, subsistant encore aux deux extrémités de la glande, est formé d'éléments corticaux. Dans la zone fasciculée, on voit de gros nœuds d'hypertrophie et d'hyperplasie adénomateuse bien marquée, formés surtout de gros spongiocytes. Les vaisseaux sanguins entourant ces régions sont engorgés de sang. On voit même de petites hémorragies par diapédèse. Parmi les éléments de cette zone, on voit encore en certains endroits quelques îlots de cellules néoplasiques. Nettement circonscrits, compacts, ils refoulent les trabécules cellulaires de la fasciculée parmi lesquelles ils sont implantés. Dans toute l'étendue des régions où la glande normale fait suite à la masse tumorale, cette dernière présente des limites nettement tranchées. Les cordons cellulaires de la fasciculée sont refoulés et atrophiés par la pression des éléments néoplasiques. Aucune transition entre ces deux éléments n'a pu être décelée. Quelques hémorragies et de rares travées de tissu fibreux entourant le tissu tumoral, rendent plus manifeste encore cette délimitation.

Ganglions lymphatiques. — Dans tous ceux déjà décrits comme envahis par la néoplasie, on voit des trabécules néoplasiques compactes, ainsi que de nombreuses formations tubulaires, en général bien dessinées. Des restes du tissu lymphoïde se reconnaissent à leur périphérie. Le centre est occupé de nécroses.

Poumon droit. — Les nombreux foyers néoplasiques situés à la surface pulmonaire, au-dessous de la plèvre, sont en général formés d'amas cellulaires compacts séparés par des larges travées de tissu conjonctif scléreux. Les foyers situés à des régions pulmonaires plus profondes montrent des espaces nécrotiques par places remplacés par du tissu conjonctif scléreux. Dans le reste du tissu pulmonaire, aux environs des foyers tumoraux, on voit des alvéoles pleins d'exsudat. Ces régions sont en plusieurs endroits le lieu d'une sclérose bien manifeste.

L'examen histologique des autres organes, en dehors de quelques lésions banales, ne montre rien d'intéressant à signaler.

OBSERVATION II (Clinique médicale propédeutique. Service du professeur A. Aravantinos). — Homme de soixante-cinq ans. Sa mère est décédée à la suite d'un cancer de l'utérus. De ses antécédents personnels, rien de particulier à signaler. Deux mois avant son entrée à l'hôpital, il commença à souffrir de douleurs épigastriques et son ventre commença à se dilater. Il s'y ajouta des vomissements acides, de la diarrhée et des œdèmes des membres inférieurs.

A cause de l'aggravation progressive de ces symptômes, il se présenta à la clinique le 14 décembre 1932.

Il porte les marques d'une grande cachexie. Son abdomen est distendu, étalé (ventre de batracien). La percussion permet de percevoir le phénomène du flot. Après une ponction par laquelle on fit sortir 5 litres de liquide séro-fibrineux, on put se rendre compte, à la palpation, de l'existence de tumeurs dures, de grosseur différente, éparses dans la profondeur de la région méso-gastrique et sur le bord inférieur du foie. L'examen des autres systèmes, ainsi que les différents examens de laboratoire, ne montrèrent rien d'intéressant. La situation continuellement s'aggravant, le patient succomba le 20 janvier 1933 par suite de sa cachexie progressive.

AUTOPSIE. — Corps d'homme d'un âge avancé. Tissu adipeux très atrophié. Abdomen dilaté en ventre de batracien.

Système nerveux central. Cœur. Poumons. — Rien de particulier.

Ganglions du hile pulmonaire droit. — Tuméfiés. Leur section montre une surface blanchâtre avec quelques taches noires (envahissement néoplasique; anthracose).

Cavité abdominale. — A son ouverture s'écoule une quantité considérable de liquide séro-fibrineux.

Rein gauche (135 grammes). — Il est coiffé d'une tumeur occupant la place de la surrénale. Se décollant facilement d'elle, présente à son pôle supérieur son empreinte, bien marquée. A sa surface de section, il montre une dilatation du bassinet et de ses calices, consécutive à la pression exercée au point de naissance de l'uretère par des ganglions envahis par la néoplasie. Son parenchyme est par suite atrophié.

Rein droit (145 grammes). — Il est aussi coiffé d'une tumeur surrénale de dimensions moindres que celles de la précédente. De son parenchyme, rien de particulier.

Surrénale gauche. — Elle est représentée par une tumeur aplatie d'avant en arrière, de dimensions $9 \times 3 \times 2$ centimètres, et pesant 65 grammes. Elle est entièrement encapsulée, de consistance plutôt dure. Sa surface de coupe montre une couleur blanche, légèrement rougeâtre, parsemée de rares foyers hémorragiques. A sa périphérie, on peut aisément reconnaître des traces de la substance corticale normale.

Surrénale droite. — Hypertrophiée ($6 \times 3 \times 2$) de conformation extérieure normale. Elle porte, intimement accolé à sa face postérieure, un noyau tumoral de la grandeur d'une noisette. A sa surface de section, elle présente un foyer néoplasique occupant toute sa partie centrale.

Foie (1420 grammes). — Son bord inférieur présente des foyers tumoraux de grandeur variant de celle d'un pois à celle d'une noisette. A sa surface de coupe, il présente des mêmes foyers tumoraux nettement circonscrits.

Rate (190 grammes). — Rien de particulier.

Pancréas. — Les ganglions lymphatiques, situés près de sa tête, sont envahis par la néoplasie. Son parenchyme ne montre rien de particulier.

Ganglions mésentériques. — Envahis par la néoplasie, ils forment des masses dures, par places confluentes en paquets bosselés.

Estomac. Intestin. Organes génitaux. — Rien d'intéressant à signaler.

Diagnostic. — Tumeur double surrénale, avec métastases au foie et aux ganglions pancréatiques et mésentériques. Ascite.

Examen histologique. — *Tumeur surrénale gauche.* — Dans une grande partie de sa périphérie subsiste encore le cortex de la glande surrénale représenté par la zone glomérulée et les trabécules de la fasciculée. Cette dernière présente en plusieurs endroits des nœuds d'hyperplasie adénomateuse. Plus au fond lui fait suite la masse du tissu tumoral. Elle est formée de trabécules compactes, irrégulières, séparées entre elles par de minces travées conjonctives bien vascularisées. Dans ces trabécules, les cellules néoplasiques, à peu près identiques à celles déjà décrites au cas précédent, ne montrent pas d'orientation particulière. Au centre des plus grosses masses néoplasiques, on peut voir des nécroses et des hémorragies limitées. Quelques rares foyers nécrotiques plus larges occupent le centre du tissu tumoral. Des formations tubulaires glanduliformes, comme celles décrites au cas précédent, sont rarement rencontrées. Elles se trouvent surtout aux limites des régions nécrosées.

Tumeur surrénale droite. — Des coupes intéressant la partie centrale de la glande montrent un foyer tumoral compact occupant la place de la médullaire et refoulant du centre les cordons de la réticulée et les trabécules de la fasciculée. Des boyaux néoplasiques sont en plusieurs points intercalés entre ces dernières. Une transition entre les cellules néoplasiques et les cellules normales de la corticale, n'a été en aucun point observée.

Le noyau tumoral accolé à la surface de la glande est bien séparé de l'organe. Sa capsule fibreuse n'a pas été envahie.

Foie. — Ses foyers tumoraux sont formés de masses néoplasiques dont les éléments cellulaires, pressés entre eux, montrent une certaine disposition concentrique. Leur centre est souvent nécrosé.

Ganglions pancréatiques, mésentériques et du hile du poumon droit. — A quelques détails près, ils montrent les mêmes masses néoplasiques, le plus souvent compactes. L'examen histologique des autres organes ne montre rien d'intéressant.

OBSERVATION III. — Homme de quarante-deux ans. Son histoire clinique est inconnue.

Autopsie. — Corps d'homme d'un âge mûr. Tissu adipeux atrophié.

Cavité cranienne. Méninges. — Exsudats purulents et hémorragiques entre l'arachnoïde et la pie-mère, plus épais vers la base.

Cerveau (1350 grammes). — Présente à la coupe un foyer tumoral de la grosseur d'une noix, siégeant dans le lobe frontal gauche et affleurant au cortex dans l'étendue de la F1 et F2. Son centre est détruit par une hémorragie interstitielle. Les ventricules latéraux sont remplis de liquide hémorragique.

Cœur. — Rien de particulier.

Poumons. — Ils sont tous deux parsemés de foyers tumoraux de la grosseur d'un pois

Reins (rein gauche, 175 grammes ; rein droit, 160 grammes). — Augmentés de volume. Chacun d'eux se présente coiffé d'une tumeur occupant la place de la surrénale.

Glandes surrénales. — Elles sont transformées en tumeurs aplaties d'avant en arrière, de volume et d'aspect semblable (surrénale gauche, $10,5 \times 9 \times 7$ centimètres ; poids, 685 grammes ; surrénale droite, $11 \times 9 \times 5$ centimètres ; poids, 570 grammes). Entièrement encapsulées, nettement séparées des pôles rénaux, sous-jacents, elles présentent à la coupe une surface presque entièrement hémorragique, de consistance molle. A leur périphérie, en dedans de leur capsule fibreuse, il existe encore du tissu de consistance plus ferme et de couleur moins foncée.

Des autres organes, le foie est dur et légèrement bosselé, la rate légèrement hypertrophiée, les ganglions aortiques supérieurs tuméfiés. Le pancréas, le tube digestif et les organes génitaux normaux.

EXAMEN HISTOLOGIQUE. — *Tumeurs surrénales.* — La structure des deux tumeurs surrénales se montre tout à fait identique. Toute la partie centrale de leur tissu est occupée de vastes foyers de nécrose hémorragique. Le peu de tissu tumoral, échappé à la destruction, présente un aspect sarcomateux. Il est formé de cellules d'un polymorphisme excessif. Certaines sont petites à noyau foncé. D'autres, plus volumineuses, ont un gros noyau irrégulier et bien clair, et un protoplasma peu colorable, présentant souvent des gouttelettes graisseuses. Les formes géantes et monstrueuses abondent. Certaines ont l'aspect de gros plasmodes à plusieurs noyaux. Les mitoses normales ou anormales sont fréquentes. En somme, on pourrait décrire autant de formes que de cellules tumorales. Toutes ces cellules montrent un caractère indépendant. Par places, on les voit dispersées, égarées dans des foyers hémorragiques. Du tissu interstitiel n'est pas apparent.

En quelques endroits périphériques de ces tumeurs, au-dessous de leurs capsules fibreuses, le tissu tumoral présente un caractère moins atypique. Çà et là, les cellules se rangent en cordons assez bien dessinés. Il y a même des places où l'on est en présence de véritables trabécules cellulaires faisant elles-mêmes suite, en certains points, aux trabécules de la zone fasciculée de la glande, dont le cortex normal subsiste encore en ces endroits. Du tissu conjonctif jeune, manquant aux autres parties de la tumeur, forme ici de minces travées et un réseau fibreux. Dans ces parties de la tumeur, pourvues d'un réticulum conjonctif bien formé, on voit s'édifier quelques formations tubulaires caractéristiques, semblables à celles décrites aux cas précédents.

Métastase cérébrale. — Dans un tissu nécrotique, formé de débris d'éléments nerveux et d'exsudats hémorragiques, on voit quelques foyers de cellules néoplasiques atypiques, semblables à celles décrites dans les tumeurs surrénales.

Foyers pulmonaires. — Ils présentent des masses compactes ou disposées en trabécules irrégulières. De la névroglie et du tissu conjonctif fibreux entourent ses foyers.

Ganglions aortiques. — Ils sont infiltrés de pareils foyers tumoraux.

Des autres organes, rien d'intéressent à signaler.

Nous avons fait précéder les deux premiers de nos cas d'un bref exposé de leur histoire clinique. Cet exposé les fait rentrer dans le cadre de ceux dont seuls des phénomènes locaux, quand ils existent (présence probable d'une tumeur cliniquement accessible, phénomènes de compression, hématurie, etc.), peuvent faire soupçonner la nature, et dont les métastases, quand elles sont cliniquement manifestes, ne font que masquer davantage leur point de départ. Souvent, le développement d'un cortico-surrénalome est accompagné de symptômes de dysfonctionnement glandulaire; il peut même déterminer le type cortico-génital bien connu (Alezais et Peyron [2], Mauclaire [62], Fraenkel [26], E. Mathias [61], H. Schmidt [83], Paul Schneider [84], Keyser et Walter [43], Giebson [30], L. Langeron et P. Lohéac [50], Ricci [81], E. Zucker [99], Magliavacca [57], etc., etc.), dû aux relations intimes existant entre la corticale et les organes génitaux (J. Janosik [40], Trendelenburg [92], J. Anagnostou [5, 6]). On a encore signalé le fait paradoxal d'une hypertension artérielle accompagnant une tumeur corticale (B.-S. Oppenheimer et A.-M. Fisttberg [67], Langeron, Paget et Lohéac [51], Langeron et Delcourt [49], etc.). Aucun des troubles pareils ne fut signalé aux deux premiers de nos cas. Seules des douleurs épigastriques, dues probablement à la compression des nerfs par le néoplasme, dominaient leur tableau clinique; elles ont été souvent rencontrées pendant l'évolution des cancers surrénaux (Israël [39], Harttung [34], Oehlecker [66]). En dehors d'elles, la symptomatologie de nos cas ne présente rien de particulier. Il n'y a donc pas lieu d'y insister davantage. Ce n'est d'ailleurs que le côté histologique de la question qui puisse seul nous intéresser.

De ce point de vue nous avons affaire, comme il a été déjà dit, à trois cas d'épithéliomas corticaux primitifs, dont les deux premiers avec organoplasie et le troisième anaplasique. Leur provenance de la surrénale est bien manifeste. Outre les ressemblances morphologiques des cellules de ces tumeurs à celles du cortex surrénal normal, les stades de transition observés en plusieurs endroits ne laissent pas de doute sur ce point.

Ces cas sont tous les trois bilatéraux. Cette double apparition tumorale, observée aussi sur d'autres organes symétriques (seins, ovaire), est aussi fréquente aux glandes surrénales. Elle a été diversement expliquée: ou bien il s'agit d'une double évolution tumorale des deux organes à la

fois sous l'impulsion des mêmes facteurs cancérigènes, ou bien il s'agit de simples métastases, précocement déterminées de la tumeur primitive, siégeant à l'une des glandes, à l'autre (Langeron et Lohéac [50], M. Letulle [53]). Dans le premier des cas, il faudrait les ranger parmi les tumeurs primaires et multiples. C'est un groupe assez important, comprenant outre les tumeurs primitives naissantes d'organes symétriques, des tumeurs pouvant évoluer simultanément d'organes bien différents (Fischer, Defoy et Lubarsch [24], Pusateri [78], Picki [70], Bilello et Montanini [9], Heim [35], Koerbler [44], Lœwe et Gerlach [54], Maljatjkaja [58], etc.) (1). La détermination exacte de cette provenance multiple est souvent des plus difficiles. Parmi les auteurs anciens, Billroth ne parlait de tumeurs primaires multiples que si chacune présentait les caractères suivants : 1° structure différente; 2° naissance du tissu même sur lequel chacune se développait; 3° diversité des métastases de chaque tumeur séparée (Borst [11], Harbitz [33]). Ces conditions trop sévères, éliminant du groupe des tumeurs multiples une foule d'autres tumeurs qui, naissant des tissus différents, présentent une structure pareille (adénomes et cancers multiples du tube digestif, fibronévromes de la peau, etc.), ne sont pas aujourd'hui admissibles.

Quant à nos propres cas, leur étude histologique nous semble pouvoir prouver, pour les deux premiers au moins, la nature secondaire métastatique, des localisations tumorales aux surrénales droites. C'est pour le troisième de nos cas seulement qu'on pourrait supposer une évolution cancéreuse parallèle des deux surrénales à la fois, sans pouvoir toutefois l'affirmer.

Un des principaux caractères histologiques de nos cas, c'est la présence de nombreuses formations tubulaires plus ou moins typiques, donnant un aspect glandulaire à plusieurs endroits. Une pareille structure tubulaire a été fréquemment rencontrée au sein des épithéliomas de la corticale et a été l'objet de longs débats. La cause principale de ces débats a été surtout la question de la nature intime des tumeurs du rein dites « tumeurs de Grawitz ».

La présence fréquente des formations tubulaires dans ces derniers plaidait contre leur provenance surrénalienne, vu que la surrénale normale ne semblait pas présenter une structure glandulaire. Ainsi, plusieurs auteurs reprirent la question de la structure normale de cet organe. Certains d'entre eux présentèrent quelques résultats positifs : Kölliker

(1) Nous-même, nous avons étudié, il y a un mois, à l'hôpital de la Croix-Rouge hellénique, un cas de cancer bilatéral des seins, associé à un squirrhe de l'estomac (linite plastique) et à une cancérisation des deux ovaires. Une grande partie de la peau du crâne et du thorax, le foie, la surrénale gauche, l'intestin dans toute son étendue, le mésentère et l'utérus présentaient aussi des foyers (métastases) cancéreux.

(1867), Marchand et Ambrosius (1891), Stilling (1887), Askanazy (dès 1893) [7], et, plus récemment, Beckmann (1915) [8].

Leurs travaux suscitèrent de vives controverses (Osk. Stoerk [88, 89], Max. Zehbe [98]). En dehors de la surrénale normale, l'existence des formations tubulaires fut fréquemment rencontrée dans divers états pathologiques de la glande (Demole [20], diphtérie) et surtout dans ses formations tumorales (voir Kostenko [46], Ribbert [79]). La question de leur nature a été diversement expliquée. En général, loin d'être considérées comme la reproduction exagérée et anormale d'une modalité structurale pouvant être rencontrée dans la glande normale, elles sont considérées comme la conséquence d'un œdème du tissu interstitiel (Prym) [77] ou bien d'une chute de cellules altérées du centre des masses néoplasiques primitivement compactes, due elle-même à des hémorragies ou à des nécroses des parenchymes tumoraux (Ipsen [38], W. et W. Gerlach [29], Devic et Dechaume [21], etc., etc.). Elles sont donc généralement caractérisées comme formations pseudo-glandulaires.

Ayant eu l'occasion d'observer différents aspects de ces formations tubulaires et d'étudier la manière de leur édification, nous sommes tenté d'exprimer une autre conception à leur égard.

Nous avons distingué, plus haut, les cavités irrégulières creusées dans les masses néoplasiques, des constructions plus typiques simulant des tubes glandulaires. Le mode de leur formation est différent. Les premières doivent, sans doute, leur naissance à la désintégration des parties centrales des masses néoplasiques. La présence presque constante dans leurs parois des cellules altérées, et dans leurs lumières de détritus cellulaire, avec des vestiges d'anciennes hémorragies, ne laissent pas de doute sur ce point. Les secondes semblent être nées par un mécanisme plus complexe. Nous avons signalé, plus haut, la fréquence avec laquelle elles se rencontrent aux limites des régions nécrotiques de la tumeur, dans un stroma conjonctif d'aspect réticulé. Ce dernier entoure étroitement ces formations tubulaires, dont il est séparé par une ligne nette et précise : on dirait une basale. Dans les tubes de calibre moyen, la paroi épithéliale est formée de cellules cylindriques disposées en palissade. Leurs noyaux se trouvent presque constamment près du pôle basal. La surface apicale est légèrement bombée; son bord, nettement coloré, forme une ligne continue et ondulée : on dirait une membrane apicale. Enfin, toute la partie interne de la cellule, plus transparente et homogène que celle entourant le noyau, présente certaines fois un aspect légèrement spongieux. L'axe fonctionnel de ces cellules paraît ainsi avoir une orientation nettement exotrope. L'image des tubes exocriniens est bien dessinée (figure). En ces mêmes endroits, aux limites des régions nécrotiques de la tumeur, on peut voir des cellules néoplasiques s'infil-

trer entre les mailles du substratum fibreux, en s'efforçant de les recouvrir. Par places, on les voit s'étirer, s'aplatir pour revêtir, autant que possible, la surface offerte. En d'autres endroits, où leur nombre est déjà considérable, elles se compriment réciproquement, deviennent hautes, cylindriques, se disposent en palissades. Leur noyau occupe la région basilaire, lieu principal d'énergie protoplasmique. Le tube d'aspect glandulaire est ainsi formé. Une destruction cellulaire ne pourrait créer un tube aussi régulier, que si elle était suivie d'une accumulation considérable de ses produits dans la cavité formée, exerçant une pression sur la surface de ses parois. Mais ainsi créée, la cavité en question ne pourrait avoir qu'une paroi à cellules aplaties. En outre, elle ne formerait pas un tube, de longueur parfois considérable, comme nous en avons pu poursuivre sur des coupes sériées, mais une simple cavité plus ou moins sphérique. L'édification donc des tubes glanduliformes typiques, ne pouvant être considérée comme la répétition d'une structure normale préexistante, n'est non plus la conséquence des processus destructifs que d'une façon médiate. A la suite de nécroses de la masse tumorale, le stroma fibreux préexistant ou le tissu conjonctif d'organisation ultérieure, subissent l'évolution fatale sclérotique et se rétractent. Des cellules cancéreuses poussent dans la charpente réticulée ainsi formée, la recouvrent et construisent ainsi les tubes épithéliaux.

Une interprétation pareille est d'autant plus vraisemblable qu'elle a déjà été énoncée pour expliquer les formations pseudo-adénomateuses dans les organes en voie de sclérose. Elle est basée sur les observations multiples des réactions stéréotropiques souvent étudiées dans des cultures *in vitro* des cellules épithéliales (Policard [72], Cracium [17]).

Il a été question, plus haut, d'une disposition radiaire qu'affectent parfois les cellules néoplasiques bordant les cavités creusées par la chute des cellules lésées. Elle est sans doute consécutive à une orientation stéréotropique analogue des éléments cellulaires échappés à la destruction.

Un point encore à examiner, c'est la localisation des métastases des épithéliomas de la surrénale aux organes différents. Dévic et Dechaume [21], traitant la question au point de vue clinique, ont distingué une forme à symptomatologie exclusivement cérébrale, due aux métastases fréquentes des cancers cortico-surrénaux à cet organe. Ils rapportent aussi les observations analogues de Stevens, Weinberg, Klebs, Rocavilla, Ambrozic et von Baar. Valdes [93], Tassi [90] communiquent aussi des tumeurs surrénales ayant présenté cette symptomatologie. Langeron et Lohéac [59] admettent, pour la localisation des métastases, l'ordre de fréquence suivant : métastases hépatiques, pulmonaires, craniennes, surrénaliennes (du côté opposé), péritonéales, ganglionnaires,

cardiaques, etc. Quant à nous, nous inclinons à croire à une plus grande fréquence des métastases pulmonaires de ces néoplasies. En dehors de nos propres cas, présentant tous les trois des métastases pulmonaires et un seul un noyau cérébral, nous les avons trouvées mentionnées dans la littérature avec une fréquence vraiment frappante; et cette fréquence des métastases pulmonaires nous semble être expliquée par la présence de connexions lymphatiques entre les capsules surrénales et les ganglions médiastinaux (Delage [19]).

Quant à la fréquence des formations tubulaires, glanduliformes, dans les différentes localisations métastatiques de nos cas, nous croyons pouvoir les considérer comme dues à une répétition locale du même processus histogénétique qui leur a donné naissance au sein de la localisation tumorale primitive. Elles sont, d'ailleurs, plus fréquentes dans les métastases des ganglions lymphatiques, où la présence d'un substratum réticulé favorise leur édification.

Il nous a paru qu'il y avait un certain intérêt à apporter ces cas à l'étude de la question des cancers surrénaux. Nous avons tenu à faire ressortir certains points de leur structure histologique et de préciser le mécanisme de leur formation. L'imprécision existant encore au sujet de ce groupe tumoral justifie, croyons-nous, cette étude.

BIBLIOGRAPHIE

1. Aichel (O.) : *Arch. f. Mikr. Anat.*, t. 56, 1900, pp. 1-80.
2. Alezais et Peyron : *C. R. S. B.*, 1907, p. 551.
3. Id. : *Ibid.*, t. 71, 1911, p. 39.
4. Ameuille : *Bull. Ass. Fr. Canc.*, 1911, p. 135.
5. Anagnostou (J,) : Iatrica Chronica (en grec), septembre 1932.
6. Id. : *Hellinici Iatriki*, avril 1933.
7. Askanazy : *Berl. Klin. Woch.*, 1908, p. 1603.
8. Beckmann (R.) : *Z. Beitr. z. Path. An.*, t. 60, 1915, p. 139.
9. Bilello (A.) et Montanini (N.) : *Tumori*, 17, 1931, p. 369. Ref. : *Cent. Allg. Path.*, 54, 1932, p. 140.
10. Boattini : *Arch. Ital. di Chir.*, t. 17, 1927, p. 233.
11. Borst : *Die Lehre von den Geschwülsten*, Wiesbaden, 1902.
12. Bothe : *An. of Surg.*, t. LXXXIV, 1926, p. 57.
13. Bouchut, Barbier et Dechaume : *Lyon Méd.*, 1924, p. 220.
14. Carnot, Saint-Girons et Turquety : *Arch. de Médec. exp. et d'Anat. path.*, 1914, p. 422.
15. Cohn : *Berl. Klin. Woch.*, t. 31.
16. Cohrs : *Berl. Tier. Woch.*, t. XXXIII, 1927, p. 73. Ref. aux *Ann. d'Anat. path.*, 1930, p. 475.
17. Cracium (E.-C.) : *La culture des tissus*, Paris, 1931.
18. Colson (cité par Lohéac) : « Les tumeurs des capsules surrénales. » (*Thèse* de Lille, 1928.)

19. Delage : Soc. Anat. de Paris, 1er décembre 1927, *Ann. d'Anat. path.*, t. IV, 1927, p. 1045.
20. Demole (V.) : *Zentr. f. Allg. P.*, t. 27, 1916, p. 513.
21. Dévic et Dechaume : *Journ. de Méd. de Lyon*, 1924, pp. 397-404.
22. Dietrich et Siegmund, in Henke-Lubarsch's: *Handbuch der speziellen Path. Anatomie*, t. VIII, 1926, p. 951.
23. Filipella : *Il Policlinico* (Sez. Med.), t. XXXI, fasc. 8, 1924, p. 449.
24. Ficher, Defoy et Lubarsch : *Erg. Allg. Path.*, t. 17, 1906, p. 924.
25. Folger : *Ergebn. Allg. Path. und Path. Anat.*, XVIII, II, Abt. 1917, p. 372.
26. Fraenkel : *Münch. Med. Woch.*, 1922, p. 909.
27. Gasparian (G.-J.) : *Zeitschr. f. Urol. Chir.*, 24, 1928, p. 84.
28. Gerber : *Wien. Med. Woch.*, 1904.
29. Gerlach (W. et W.) : *Beitr. z. Path., Anat.*, 1915, p. 383.
30. Giebson : *Journ. of Urol.*, v. XVIII, n° 1, Ref. : *Il Policlinico* (Sez. Prat.), 1928, p. 913.
31. Gierke : in *Aschoff's Path. Anatomie*, 1921 (Spez. teil), p. 1002.
32. Halperin (D.) : *Wopr. Onkol.*, 3, 1930, p. 138. Ref. : *Centr. f. Allg. Path.*, t. 50, p. 442.
33. Harbitz : *Beitr. z. Path. Anat.*, t. 62, 1916, p. 503.
34. Harttung (H.) : *Beitr. z. Klin. Chir.*, t. 83, p. 135.
35. Heim : *Arch. Klin. Chir.*, 169, 1932, p. 578.
36. Ertwig : *Entwicklungslehre*, 1907 (Nebenniere, p. 265).
37. Herxheimer (G.) : *Grundlagen der Path. Anatomie*, 1921, p. 406.
38. Ipsen (J.) : *Beitr. z. Path. Anat.*, 54, 1912.
39. Israël : *Deut. Med. Woch.*, n° 44, 1905, p. 1745.
40. Janosik : *Arch. de Biol.*, t. 28, n° 4, p. 627.
41. Kauffmann : *Path. Anat.*, 1911, t. II, p. 801.
42. Kern : *Dsch. Med. Woch.*, n° 21, 1911.
43. Keyser et Walter : *J. Amer. Med. Assoc.*, n° 82, 1924. Ref.: *Centr. Allg. Path.*, t. 34, 1924, p. 476.
44. Koerbler : *Arch. Klin. Chir.*, t. 170, 1932, p. 505.
45. Kohn : *Arch. Mikr. Anat.*, t. 58, 1898, p. 281.
46. Kostenko : *Zeit. f. Chir.*, t. 112, 1911, p. 284.
47. Labrazès et Husnot : *Arch. de Méd.*, 1907.
48. Landau : *Dsch., Med. Woch.*, n° 39, 1913.
49. Langeron et Delcour : *Arch. des Mal. du Cœur.* n° 1, 1928.
50. Langeron et Lohéac (P.) : *Ann. de Médecine*, XXIV, 1928, p. 249.
51. Langeron, Paget et Lohéac : *C. R. S. B.*, 1929, p. 873.
52. Lasagna : *Virch. Arch.*, t. 201, 1910, p. 282.
53. Letulle (M.) : *Traité d'Anat. pathologique*, t. 3, 1931, p. 2145.
54. Loewe et Gerlach : *Dsch. z. Chir.*, t. 235, 1932, p. 527.
55. Lohéac (P.) : « Les tumeurs des capsules surrénales. » (*Thèse* de Lille, 1928.)
56. Lucksch : *Z. Beitr. z. Path. Anat.*, t. 62, 1916, p. 220.
57. Magliavacca : *Zbl. Gynäk.*, n° 31, 1932.
58. Maljatzkaja (M.-I.) : *Z. Krebs.*, 35, 1932, p. 123. Ref. : *Centr. Allg. Path.*, 54, 1932, p. 134.
59. Masson (P.) : *Bull. de l'Assoc. fr. du Cancer*, t. V, 1912, p. 357.
60. Id. *Les tumeurs* (*Diagnostics de Laboratoire*), 1926.
61. Mathias (E.) : *Virch. Arch.*, t. 236, 1922, p. 444.
62. Mauclaire : *Bull. Soc. Chir.* Paris, 1920, p. 796.

63. Melissinos (C.) : *Traité d'Anatomie pathologique* (en grec), t. 2, Athènes, 1928.
64. Meriel et Lefebvre : *Bull. de la Soc. Anat. Paris*, 1921, p. 381.
65. Nowicki : *Virch. Arch.*, t. 207, 1912.
66. Œhlecker : *Zeits. f. Urol. Chir.*, 1913, p. 44.
67. Oppenheimer (B.-S.) et Fisttberg (A.-M.) : *Arch. of. intern. Med.*, t. 34, n° 5, 1924, p. 631.
68. Paviot, Martin et Dechaume : *Lyon Méd.*, 1924, p. 255.
69. Paul (Fr.) : *Virchow's Archiv.*, t. 282, 1931, p. 256.
70. Piccki : *Il Policlinico* (Sez. Prat.), 1928, p. 310.
71. Pick : *Arch. f. Gynäk.*, t. LXIV, p. 757.
72. Policard : *Journ. de Méd. Lyon*, XI, 1930, p. 275.
73. Poll : *Arch. f. Mikr. Anatomie*, 12, 1898, p. 101.
74. Id., in Hertwich's : *Handb. der Entw. derwirbeltiere*, t. 3, Jena, 1906.
75. Poll, Beitzke et Ehrmann : *Berl. Klin. Woch.*, n° 42, 1909.
76. Preusse : *Centr. Allg. Path.*, t. 25, 1914.
77. Prym (P.). : *Frank. Z. P.*, t. 14, 1913, p. 409 (voir aussi Ribbert, Beckmann et Demole).
78. Pusateri : *Virch. Arch.*, t. 204, 1911, p. 85.
79. Ribbert : *Geschwulstlhere*, Bonn, 1914, p. 556.
80. Id. : *Lehrbuch der Allg. Path. und Pathol. Anat.*, 1920, p. 286.
81. Ricci : *Il Policlinico* (Sez. Prat.), 1928, p. 1881.
82. Roussy : *Le cancer*, 1928.
83. Schmidt (H.). : *Virch. Arch.*, t. 254, 1924, p. 8.
84. Schneider (P.) : *Verh. d. Dsch. Path. Geselsch.*, 1923, p. 277.
85. Schwarz (J.) : *Centr. f. Allg. Path.*, t. IV, 1912, p. 419.
86. Sclavunos (G.) : *Traité d'Anatomie humaine* (en grec), t. 2, Athènes, 1928.
87. Stevens (J.) : *Amer. Med. Assoc.*, 1923, p. 171.
88. Störk (O.) : *Berl. Klin. Woch.*, 1908, p. 778.
89. Id. : *Ibid.*, p. 1667.
90. Tassi (D.) : *Giorn. Ven. Sc. med.*, t. 5, 1931, p. 764. Ref.: *Centr. Allg. Path.*, t. 58, 1933, p. 8.
91. Tournade (A.) : « Les capsules surrénales », in *Traité de Phys. normale et path.*, t. IV, 1927, p. 457.
92. Trendelenburg : *Die Hormone*, Berlin, 1929.
93. Valdes : *Fr. z. Path.*, t. 37. Ref. : *Centr. Allg. Path.*, t. 46, 1929, p. 352.
94. De Vechi : *Virch. Arch.*, t. 200, 1910.
95. Wiesel : *An. Hefte*, XIX, 3, p. 483. Ref. : *Centr. f. Physiol.*, t. 16, 1902, p. 520.
96. Wiesel : Nebenieren, *in* Bethe, Bergmann, Embden, Ellinger : *Handb. der Normalen und Path. Physiologie*, Berlin, t. XVI/1, 1930, p. 510.
97. Woolley : *Virch. Arch.*, 1903.
98. Zehbe : *Virch. Arch.*, t. 201, 1910, p. 150.
99. Zucker (E.) : *Wien. Klin. Woch.*, 1929, 32.

Travail de l'Amphithéatre d'Anatomie des Hôpitaux

LA DÉSARTICULATION INTER-TIBIO-CALCANÉENNE DE RICARD EN MÉDECINE OPÉRATOIRE

par

P. FUNCK-BRENTANO

L'opération de Ricard constitue, aux yeux de la majorité des chirurgiens, une excellente intervention. Supérieure quant à ses résultats, à la désarticulation de Chopart, elle présente, grâce à la taille de ses lambeaux cutanés, des indications beaucoup plus étendues que cette dernière et, *a fortiori*, que le Lisfranc. Je ne ferai pas ici un plaidoyer en faveur de la désarticulation inter-tibio-calcanéenne. D'autres plus autorisés l'ont fait avant moi et ont insisté sur les avantages qu'elle présente sur les opérations ostéo-plastiques calcanéennes (Pirogoff, Sédillot, Pasquier-Le Fort) : appui plantaire normal, absence de bascule du moignon, conservation de ces précieux tuteurs latéraux que sont les malléoles, court lambeau plantaire, mobilité de la néarthrose, autant d'avantages qui militent en sa faveur.

Malgré cela, l'opération de Ricard n'est pas pratiquée dans les pavillons. La raison réside, à mon avis, dans le fait que, en dépit des très beaux travaux parus à son sujet, la désarticulation inter-tibio-calcanéenne demeure une intervention d'exécution hybride :

Küss et Houdard (1), Toupet (2), préconisent une technique en deux étapes, consistant en une désarticulation de la médio-tarsienne, suivie d'une astragalectomie.

(1) Küss et Houdard : *Revue de Chirurgie*, 1920, p. 465.
(2) Toupet : « La désarticulation inter-tibio-calcanéenne de Ricard. » (*Gaz. des Hôpit.*, numéro du Centenaire.)

Braine (1) reprend cette technique et décrit, avec de belles figures, celle qui consiste à pratiquer l'astragalectomie première (facilitée par la section des tendons extenseurs) suivie de la désarticulation de Chopart.

Sur le vivant, je ne doute pas que ce soient les procédés les plus simples, ceux qui s'adaptent le plus facilement aux lésions. Mais quand il s'agit d'une opération de médecine opératoire, il est, à mon avis, indispensable que l'élève soit en présence d'une technique différente, et du Chopart, et de l'astragalectomie. La pénurie des cadavres qui sévit à *l'amphithéâtre d'anatomie des hôpitaux*, comme à *l'Ecole pratique*, impose aux élèves et aux candidats aux concours des interventions parfaitement réglées. Ils pratiquent toujours les mêmes : celles décrites dans le Farabeuf. Il faut, pour que la désarticulation de Ricard conquière « droit de cité » dans les pavillons, que « l'exercice » une fois terminé, l'opérateur ait en main une seule pièce faisant bloc (à peu près comme dans le Pasquier - Le Fort) : l'avant-pied faisant corps avec l'astragale. De ce fait, l'opération de Ricard ne constituera plus, aux yeux de l'élève : un Chopart suivi d'une astragalectomie, ou une astragalectomie suivie d'un Chopart; mais, à proprement parler, *la désarticulation inter-tibio-calcanéenne*.

Reportons-nous à la description princeps de son auteur. Lorsqu'en 1897, Ricard (2) présenta, à la Société de Chirurgie, le premier cas de désarticulation inter-tibio-calcanéenne, il ne considéra pas son opération comme une opération réglée. « C'est, dit-il, une opération de Chopart avec astragalectomie, c'est une opération de Pasquier - Le Fort sans section des os. » Neuf ans après (3), rédigeant un rapport sur des observations de Souligoux, il décrit une technique qui sera publiée en 1908 dans la thèse de son élève, Chochon-Latouche (4). Cette technique comporte l'extirpation en bloc de l'avant-pied et de l'astragale. Elle se décompose en trois temps :

1er temps : DÉSARTICULATION TIBIO-TARSIENNE.

2e temps : DÉSARTICULATION ASTRAGALO-CALCANÉENNE. — « Les deux joues de l'astragale sont saisies avec le davier de Farabeuf et le couteau fouille les interlignes astragalo-calcanéens. »

3e temps : DÉSARTICULATION CALCANÉO-CUBOÏDIENNE

Du point de vue de la médecine opératoire, cette technique pèche par bien des côtés :

(1) BRAINE et THÉODORESCO : *Gazette médicale de France*, n° 1, 15 janvier 1929.
(2) RICARD : *B. et M. de la Société de Chir.*, séance du 7 avril 1897, p. 266.
(3) RICARD : *B. et M. de la Soc. de Chirurgie*, 1906, p. 881.
(4) CHOCHON-LATOUCHE : *Thèse*, Paris, 1908.

La majeure partie de l'intervention se pratique le davier de Farabeuf en main, ce qui est une faute manifeste contre l'élégance. De plus, le davier prend point d'appui, dès qu'est effectuée la désarticulation tibio-tarsienne, sur l'astragale, os essentiellement fragile et friable.

La section des ligaments astragalo-calcanéens est faite « en fouillant les interlignes », sans tenir aucun compte de la direction de la haie et du sinus tarsi.

Enfin, la désarticulation dernière (calcanéo-cuboïdienne) se pratique après avoir basculé l'astragale au maximum pour attaquer l'interligne de Chopart. Dans cette manœuvre, ou bien l'opérateur continue à tenir l'astragale avec le davier et ne peut aider à la désarticulation en exerçant une pression sur le dos du pied, ou bien, posant le davier, il exerce cette pression, mais l'astragale, rabattu sur le couteau par son propre poids, masque l'interligne et la désarticulation est effectuée à l'aveugle.

Convaincu des inconvénients des techniques décrites, j'ai cherché, sous la bienveillante direction de mon maître, le docteur Robineau, à mettre au point les différents temps de la désarticulation inter-tibio-calcanéenne. Ce faisant, j'y insiste, je n'ai eu en vue que l'introduction de l'opération de Ricard dans la pratique de la *médecine opératoire*. La description qui va suivre ne constitue qu'un exercice sur le *cadavre*.

PRINCIPES. — 1° Ablation en un bloc de l'avant-pied et de l'astragale.

2° Ouverture de l'interligne médio-tarsien par voie plantaire.

Instruments. — Un bistouri ordinaire.

Position du sujet. — Comme pour la désarticulation sous-astragalienne : membres inférieurs sortis du plan de la table jusqu'au tiers supérieur des cuisses. L'ischion correspondant au côté à désarticuler fixé dans la concavité d'un billot qui fait basculer le bassin.

L'opérateur se place au bout du membre, tenant le pied dans la main gauche.

L'aide se place à gauche de l'opérateur, quel que soit le côté. Il maintient la jambe fléchie sur la cuisse et la cuisse fléchie sur le bassin.

OPÉRATION

1er temps. TRACÉ DU LAMBEAU (cf. fig. 1). — La guêtre dorsale et la semelle plantaire ne s'avancent pas tout à fait au même niveau. Il est indispensable, sur le cadavre, que la semelle dépasse de 1 centimètre l'arc de la guêtre pour que le calcanéum soit ultérieurement bien recouvert.

Commencer par l'incision dorsale. L'incision rappelle, dans l'en-

semble, celle du Pasquier-Le Fort avec les rectifications suivantes :

La queue de la raquette externe n'atteint pas le bord externe du tendon d'Achille; elle en reste distante de un travers de doigt. L'incision se fait horizontalement au ras de la pointe de la malléole externe. Cette incision haute est nécessaire pour que le corps du calcanéum ne soit pas ultérieurement démasqué en dehors.

Le sommet de la guêtre atteint, sur la face dorsale, l'interligne scapho-cunéen.

En dedans, guêtre et semelle se rejoignent sur le tubercule du scaphoïde.

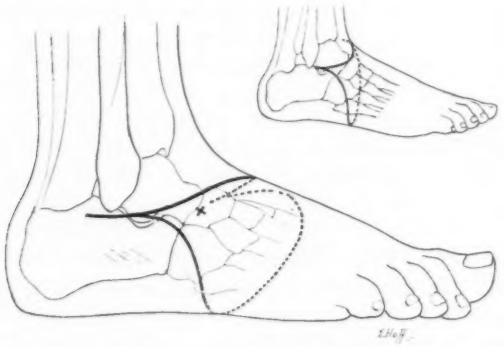

Fig. 1. — *Tracé du lambeau.*

En dehors, la raquette rejoint la plante sur la styloïde du cinquième métatarsien.

Le sommet de l'arc plantaire correspond à un plan passant en avant des bases métatarsiennes.

A droite, commencer par la queue de la raquette externe.

A gauche, commencer sur le tubercule du scaphoïde.

Nous sommes entièrement d'accord avec les différents chirurgiens qui disent s'inspirer de l'état des parties molles pour pratiquer une incision soit à lambeaux symétriques, soit à lambeau plantaire prédominant, suivant les circonstances. Cette faculté d'adaptation aux lésions est un des avantages de l'opération de Ricard sur le vivant.

Il faut cependant, dans les exercices de médecine opératoire, que l'élève puisse se reporter à des règles écrites fixes. Nous préconisons cette incision :

— parce qu'elle permet de recouvrir correctement la face antérieure ou calcanéenne (lambeau plantaire);

— parce qu'elle permet une section très correcte et facile de la haie astragalo-calcanéenne;

— parce que Ricard, lui-même, dans l'exposé de son opération à la Société de Chirurgie, le 7 avril 1897, a dit ceci : « *C'est une opération de Pasquier - Le Fort sans section des os.* »

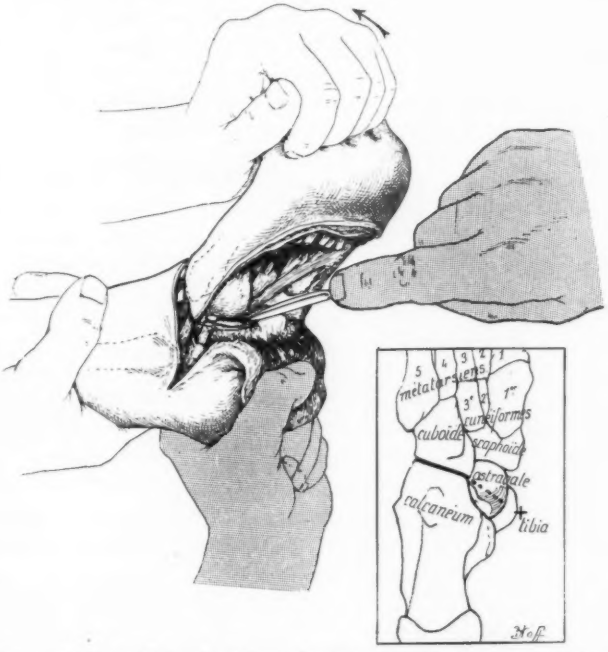

FIG. 2. — *Côté droit.* Le lambeau plantaire est disséqué. Le tendon du long péronier latéral a été mis à nu. — *Ouverture de l'interligne calcanéo-cuboïdien. Dans le cartouche* : direction générale de la médio-tarsienne (vue plantaire).

En cartouche : « Le tracé du lambeau de l'opération de Ricard, tel qu'il est transcrit dans la thèse de Chochon-Latouche » (Paris, 1908, p. 72).

2e *temps* : DISSECTION DU LAMBEAU PLANTAIRE. — Confiant les orteils à l'aide qui les place en hyperextension, l'opérateur, saisissant de la main gauche le lambeau, attaque les parties molles plantaires.

Le bistouri cure profondément la concavité plantaire, jusqu'à ce que soit complètement dégagé le *tendon du long péronier latéral* (cf. fig. 2. *Noter que, sur la figure, le lambeau plantaire est plus long qu'il ne doit être, ceci pour bien montrer le tendon du long péronier latéral*).

3e temps : OUVERTURE DE L'ARTICULATION MÉDIO-TARSIENNE (partie inférieure). — Il est inhabituel d'attaquer l'interligne de Chopart par voie plantaire. Cet interligne est pourtant facile à trouver :

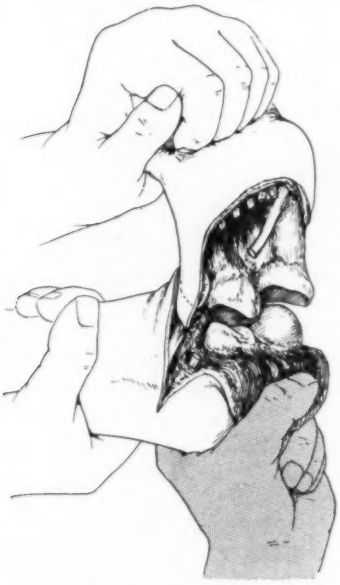

FIG. 3. — L'interligne médio-tarsien est largement ouvert.

FIG. 4. — *Côté gauche. Ouverture de la médio-tarsienne en commençant par la section du ligament glénoïdien.*

Après avoir nettement dépassé en arrière le tendon du long péronier latéral au niveau de sa gouttière cuboïdienne, il faut, A DROITE, commencer par l'ouverture de l'articulation calcanéo-cuboïdienne (cf. fig. 2).

L'interligne est situé, EN DEHORS, *en un point situé à un travers de pouce en arrière de la styloïde du cinquième métatarsien. Sa direction est celle d'une ligne fictive unissant ce point à la malléole tibiale* que l'on voit facilement saillir sous les téguments, en dedans. La direction de l'interligne est donc franchement oblique en dedans et en arrière (cf. le cartouche de la fig. 2).

L'aide attirant l'avant-pied en flexion sur la jambe, et lui imprimant un mouvement de torsion en dehors, attaquer franchement l'interligne sur sa face externe, à un travers de pouce en arrière de la styloïde du cinquième métatarsien. On pénètre facilement dans l'interligne et, après avoir coupé au passage le tendon du long péronier latéral, on dirige le bistouri en arrière et en dedans. On aborde alors le ligament glénoïdien qu'on sectionne complètement en accentuant un peu la direction en arrière, jusqu'au tubercule du scaphoïde, au niveau duquel on sectionne le tendon du jambier postérieur.

Grâce à la traction exercée par l'aide sur l'avant-pied, l'interligne bâille largement (cf. fig. 3) et le bistouri peut facilement aller couper le ligament en Y au ras du calcanéum. Les connexions du *calcanéum* avec l'avant-pied sont ainsi complètement libérées par voie plantaire. L'*astragale*, par contre, est relié à l'avant-pied par la partie supérieure de la capsule astragalo-scaphoïdienne, renforcée par le ligament astragalo-scaphoïdien dorsal, qui, intacts, vont assurer la solidarité de l'os avec le tarse antérieur.

A gauche (cf. fig. 4), l'ouverture de la médio-tarsienne est beaucoup plus facile.

On attaque l'interligne en dedans après avoir sectionné, en arrière du tubercule du scaphoïde, le tendon du jambier postérieur. Le ligament calcanéo-scaphoïdien inférieur ou glénoïdien est sectionné et, une fois atteint le bord externe de l'articulation astragalo-scaphoïdienne, on pénètre dans l'interligne calcanéo-cuboïdien en se dirigeant, en dehors et en avant, vers un point situé à un travers de pouce en arrière de la styloïde du cinquième métatarsien.

4e temps : DISSECTION DU LAMBEAU DORSAL. — Le lambeau est disséqué de droite à gauche. L'aide rétracte la peau et les tissus mous pendant que l'opérateur approche de l'interligne tibio-tarsien. Section des tendons extenseurs des orteils à mi-chemin entre le bord du lambeau et l'interligne tibio-tarsien.

5e temps : DÉSARTICULATION TIBIO-TARSIENNE. — *a) Ouverture de l'articulation tibio-tarsienne*, l'opérateur tenant le pied de la main gauche et le mettant en extension (cf. fig. 5).

b) Section des ligaments latéraux (cf. fig. 6). — Chochon-Latouche recommande de respecter le ligament péronéo-calcanéen, en rasant la facette astragalienne. En réalité, l'intégrité des ligaments calcanéens n'a qu'un intérêt relatif, détendus qu'ils seront après extirpation de l'astragale. On sectionnera les ligaments latéraux comme au cours de l'astragalectomie, en introduisant la lame du bistouri entre les malléoles et les joues astragaliennes et en relevant le manche suivant le geste classique.

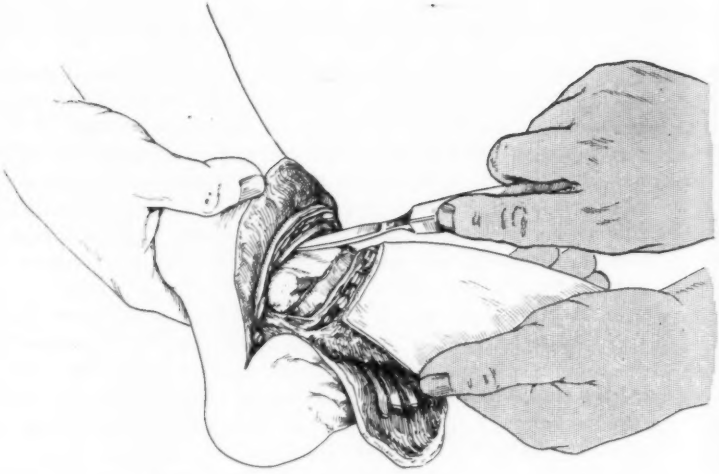

FIG. 5. — *Ouverture de « l'articulation tibio-tarsienne ».*

FIG. 6. — *Section des ligaments latéraux.*

6e temps : DÉSARTICULATION ASTRAGALO-CALCANÉENNE. — *a)* La section de la *haie* astragalo-calcanéenne est maintenant très facile (cf. fig. 7). Tordant le pied de la main gauche, l'opérateur introduit à fond la lame dans le sinus du tarse et sectionne les fibres du ligament, La lame doit être sensiblement enfoncée *jusqu'à la garde*. Puis glissant sous la tête de l'astragale, le bistouri passe sur le bord supérieur du calcanéum, pour rejoindre l'ouverture plantaire, en coupant les quelques fibres de

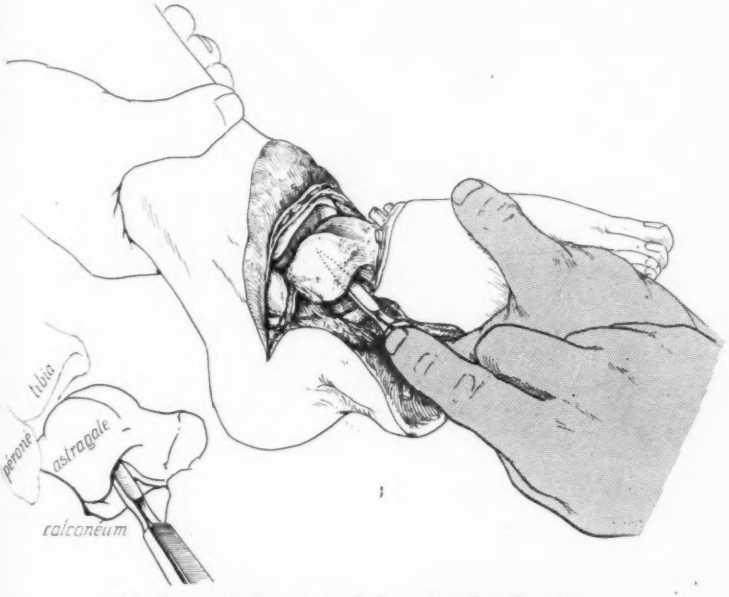

FIG. 7. — *Section de la haie astragalo-calcanéenne.*

la capsule calcanéo-cuboïdienne qui auraient été respectées lors de l'ouverture de la médio-tarsienne.

b) L'astragale ne tient plus au calcanéum que par les quelques fibres qui accompagnent le tendon du fléchisseur propre du gros orteil, entre les tubercules postérieurs de l'os. Le bistouri les sectionne (cf. fig. 8) et la pièce comprenant l'astragale et l'avant-pied se détache sans aucun effort.

Sur la pièce (fig. 9), l'astragale est amarré au scaphoïde de telle façon qu'en secouant le pied, l'astragale se déplace, en pivotant autour d'un axe transversal antéro-dorsal, en un véritable mouvement de « castagnettes ».

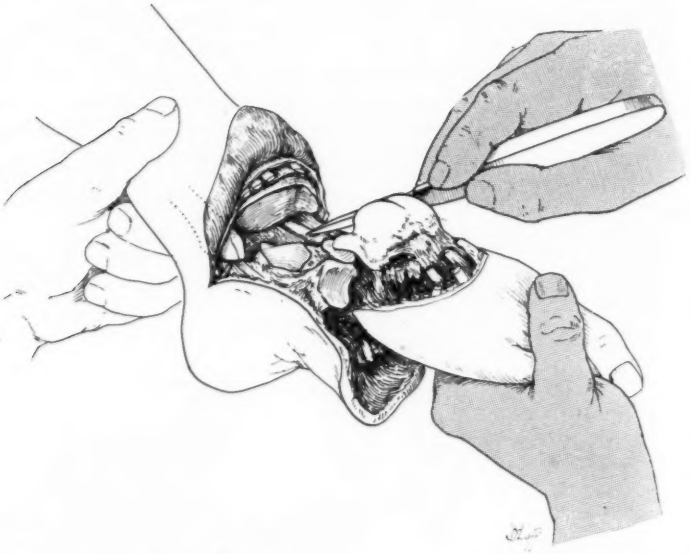

FIG. 8. — L'astragale ne tient plus que par les tracti fibreux entourant le tendon du long fléchisseur propre du gros orteil. Libération de la face postérieure de l'astragale.

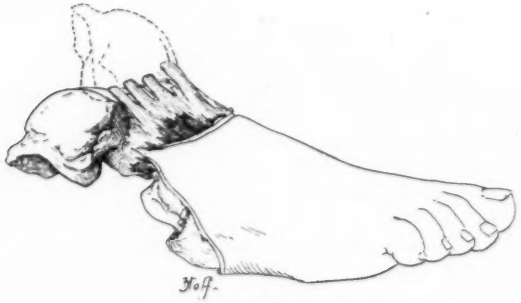

FIG. 9. — *Pièce opératoire.*
L'astragale est mobile sur le scaphoïde et on peut lui imprimer un mouvement de castagnettes (en pointillé).

Travail du Laboratoire d'Anatomie
de la Faculté de Médecine de Montpellier

L'ANATOMIE MÉDICO-CHIRURGICALE DU PLEXUS PELVI-PÉRINÉAL ET DE SES BRANCHES

par

Gaëtan E. JAYLE

ANATOMIE, HISTOLOGIE ET DONNÉES PHYSIOLOGIQUES

En nous inspirant de la systématisation et des méthodes de M. le professeur J. Delmas, nous avons cherché à faire une étude médico-chirurgicale complète du plexus pelvi-périnéal de Delmas et Laux (plexus hypogastrique inférieur des classiques) et de ses branches, envisagée dans le triple domaine de l'Histologie, de l'Anatomie et de la Physiologie.

Le plexus pelvi-périnéal (fig. 2 et 3) est une lame neuro-ganglionnaire située dans l'espace pelvi-viscéral.

Il reçoit trois sortes de branches afférentes : les nerfs splanchniques pelviens de Delmas et Laux (plexus hypogastriques des classiques), des branches de la chaine latéro-vertébrale sacrée, les nerfs érecteurs.

Il émet des branches vasculaires et viscérales pelviennes et périnéales.

BRANCHES AFFÉRENTES DU PLEXUS

I. — Les nerfs splanchniques pelviens

Les nerfs splanchniques pelviens (fig. 1 et 2) sont deux troncs nerveux tendus du carrefour mésentérique inférieur au plexus pelvi-périnéal. Ils sont constitués de fibres amyélinées et de fibres à gaine de myéline fine, parmi lesquelles se trouvent quelques fibres à gaine de myéline large et des cellules ganglionnaires.

Ils cheminent côte à côte en avant de l'aorte et du promontoire, puis

se séparent l'un de l'autre pour atteindre, dans l'espace pelvi-viscéral, leur point de terminaison.

Ces nerfs sont formés par la convergence d'une série de racines venues du carrefour mésentérique inférieur, de la chaîne latéro-vertébrale lombaire, du plexus colique inférieur.

Ils se terminent de façon variable, dans les plexus pelvi-périnéaux.

Tronc des splanchniques. — La forme variable des splanchniques pelviens a frappé tous les auteurs. Elle évolue entre deux types extrêmes :

un *type diffus* dans lequel les nerfs, confondus en un plexus impair, dans la première portion de leur trajet, ne se séparent l'un de l'autre qu'au-dessous du promontoire;

un *type concentré* dans lequel ils cheminent côte à côte en avant de l'aorte, puis du promontoire, sous forme de deux minces rubans qui, plus bas, divergent.

Il existe toujours, dans ce dernier cas, des anastomoses d'union entre le nerf droit et le nerf gauche, — et l'on peut admettre comme une règle constante, que toujours, et sur toute leur longueur, les deux splanchniques pelviens sont anastomosés.

Nous avons constamment vérifié ce fait, et Botar a récemment insisté sur l'existence d'anastomoses basses, intra-pelviennes.

Cette disposition a son importance, elle implique la nécessité absolue d'une section complète des deux nerfs, si l'on veut obtenir une action totale sur les viscères pelviens.

Les anastomoses inter-nerveuses seraient plus denses en avant du promontoire, et les deux nerfs seraient toujours confondus en un plexus inter-iliaque (Delmas et Laux), ou nerf pré-sacré (Latarjet).

En réalité, s'il existe toujours des anastomoses au niveau du plexus inter-iliaque, celles-ci ne diffèrent habituellement en rien de celles que l'on peut trouver plus haut ou plus bas. Le plexus inter-iliaque a été isolé parce qu'il représente le point le plus accessible du trajet des splanchniques pelviens.

Quel que soit le type auquel ils appartiennent, les splanchniques présentent toujours les mêmes rapports :

Au-dessus du promontoire, ils cheminent successivement en avant de l'aorte, de la bifurcation aortique iliaque, de la veine iliaque primitive gauche, puis de la cinquième lombaire, à l'intérieur d'une lame fibreuse dense (Latarjet, Roussel, Hovelacque, Delmas et Laux).

Au-dessous, ils cheminent dans le tissu cellulaire pelvien, contre la paroi (Botar et nous-même avons insisté sur ce point) et sur les côtés du rectum.

Il résulte de ces rapports qu'*ils ne sont chirurgicalement accessibles*

que dans leur première portion, — et plus particulièrement au niveau du plexus inter-iliaque (Cotte).

Au-dessus du promontoire, les splanchniques sont en contact avec des éléments ganglionnaires lymphatiques péri-aortiques.

Ils peuvent donc être comprimés par ces ganglions, et la *section des nerfs au-dessous du point de compression ne modifiera en rien les douleurs d'irritation* qui peuvent survenir dans ce cas, d'où échec de la résection du plexus inter-iliaque

Fait de grosse importance, *les nerfs splanchniques peuvent être, presque en totalité, déviés de leur trajet.* Ils empruntent alors la voie du plexus colique inférieur pour gagner le pelvis; quelques fibres seules suivent le trajet normal (Laux et Jayle).

Cette particularité donne une seconde explication anatomique des échecs qui peuvent survenir après résection du plexus inter-iliaque.

RACINES DES SPLANCHNIQUES PELVIENS. — Les racines des splanchniques pelviens doivent être classées en deux catégories : les racines blanches et les racines grises.

Cette classification offre le double avantage d'être à la fois anatomique et physiologique.

Les *racines blanches* viennent de la chaîne latéro-vertébrale; nous les avons isolées sous le nom de nerfs viscéro-lombaires (1) (fig. 1).

Elles sont caractérisées par leur constitution histologique : présence

(1) Ou nerfs splanchniques lombaires.

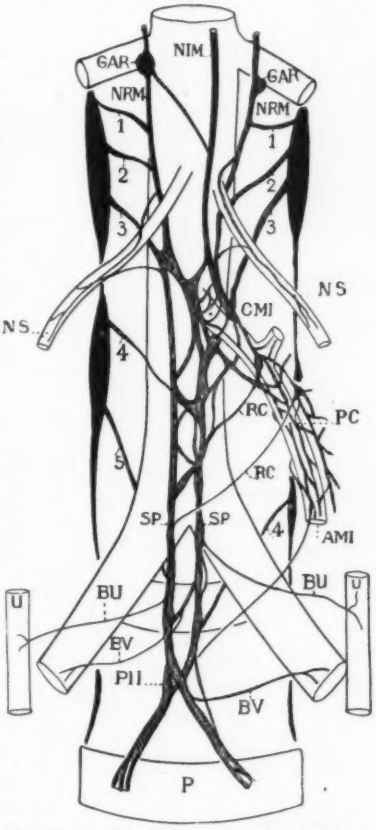

FIG. 1. — *Le carrefour mésentérique inférieur et les nerfs splanchniques pelviens.*

A. M. I., artère mésentérique inférieure. *B. U.*, branches urétrales du splanchnique pelvien. *B. V.*, branche vasculaire du splanchnique pelvien. *C. M. I.*, carrefour mésentérique inférieur. *G. A. R.*, ganglion aortico-rénal. *N. I. M.*, nerfs inter-mésentériques. *N. R. M.*, nerfs réno-mésentériques. *N. S.*, nerf spermatique. *P.*, promontoire. *P. I. I.*, plexus inter-iliaque. *P. C.*, plexus colique inférieur. *R. C.*, racine colique inférieure du splanchnique pelvien. *S. P.*, nerf splanchnique pelvien. *U.*, uretère.

En *chiffres arabes*, les nerfs viscéro-lombaires.

de très nombreuses fibres myélinées qui s'oppose à la rareté des fibres amyélinées.

Les fibres myélinées, fines et larges, sont le prolongement direct des rameaux communicants blancs lombaires (Langley, Hirt, Botar, Renon). Ce sont des fibres trans-caténaires et médullo-viscérales.

Les fibres amyélinées sont, selon toute probabilité, des fibres vasomotrices issues de la chaîne latéro-vertébrale.

Les nerfs viscéro-lombaires sont en nombre variable.

Schématiquement, les trois premiers ganglions de la chaîne donnent chacun un nerf. En fait, et par suite des bouleversements survenus dans la chaîne au cours du développement, chacun des nerfs est habituellement dédoublé ou même divisé en trois. Il y a donc un, deux ou trois nerfs par ganglion.

Selon leur origine, haute, moyenne ou basse, ces nerfs peuvent être divisés en nerfs viscéro-lombaires supérieurs, moyens et inférieurs, nés respectivement des premier, deuxième et troisième ganglions lombaires.

Les nerfs viscéro-lombaires moyens et inférieurs vont directement aux splanchniques pelviens. Les nerfs viscéro-lombaires supérieurs vont se distribuer partiellement au plexus colique inférieur, partiellement aux splanchniques pelviens, par l'intermédiaire du carrefour mésentérique inférieur.

Tous sont obliques en bas et en avant. Les nerfs supérieurs et moyens gauches s'appliquent rapidement sur le flanc correspondant de l'aorte, et sont cachés derrière le mésocôlon descendant et ses vaisseaux; à droite ils cheminent, avant d'atteindre l'aorte, contre la colonne vertébrale, en arrière de la veine cave inférieure.

Les nerfs inférieurs, Latarjet et ses élèves, Hovelacque, puis Laux et Delmas ont insisté sur ce point, passent en arrière des vaisseaux de la bifurcation aortico-cave et atteignent le nerf splanchnique au niveau du plexus inter-iliaque.

Tous ces nerfs, par suite de leurs rapports vasculaires, sont d'un accès chirurgical très difficile. Ceci est un premier point à retenir de leurs rapports. Il en est deux autres sur lesquels nous voulons attirer l'attention:

en premier lieu, leurs rapports ganglionnaires avec les ganglions des groupes aortique et péri-aortique.

en second lieu, leurs rapports avec la colonne vertébrale.

Ces rapports peuvent expliquer l'apparition de *douleurs dues à l'irritation des nerfs par des masses ganglionnaires ou par des processus pathologiques de la colonne.*

Les *racines grises* sont caractérisées par leur richesse en fibres amyélinées, c'est-à-dire en éléments purement organo-végétatifs.

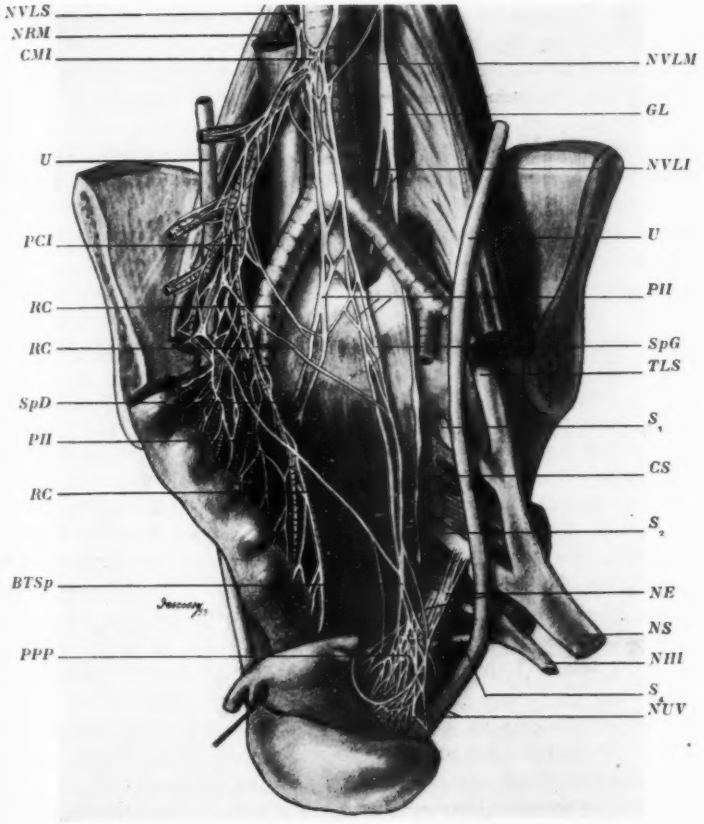

FIG. 2. — *Le plexus pelvi-périnéal et ses branches afférentes et efférentes.*

B. T. Sp., branches terminales du splanchnique pelvien. *C. M. I.*, carrefour mésentérique inférieur. *C. S.*, chaine latéro-vertébrale sacrée. *G. L.*, ganglion inférieur de la chaine latéro-vertébrale lombaire. *N. E.*, nerfs érecteurs. *N. H. I.*, nerf honteux interne. *N. R. M.*, nerf réno-mésentérique. *N. S.*, nerf sciatique. *N. U. V.*, nerfs urétéro-vésicaux. *N. V. L. I.*, nerf viscéro-lombaire inférieur. *N. V. L. M.*, nerf viscéro-lombaire moyen. *N. V. L. S.*, nerf viscéro-lombaire supérieur. *P. C. I.*, plexus colique inférieur. *P. H.*, plexus hémorroïdal. *P. I. I.*, plexus interiliaque. *P. P. P.*, plexus pelvi-périnéal. *R. C.*, racine colique inférieure. S_2, S_3, S_4, branches antérieures des nerfs sacrés correspondants. *Sp. D* et *Sp. G.*, splanchniques pelviens droit et gauche. *T. L. S.*, tronc lombo-sacré. *U.*, uretère.

Peut-être vaudrait-il mieux les décrire sous le nom d'anastomoses ?

Elles proviennent du carrefour mésentérique inférieur et du plexus colique inférieur, de la chaîne latéro-vertébrale.

Les racines issues du carrefour mésentérique inférieur (fig. 1 et 2) sont à l'origine des splanchniques pelviens. Elles naissent en nombre variable de l'extrémité inférieure du carrefour.

Les racines coliques inférieures (fig. 1 et 2) se détachent du plexus colique sur toute sa hauteur et abordent le splanchnique en un point quelconque de son trajet. Toujours importantes, elles peuvent être si nombreuses et si volumineuses, qu'elles suppléent alors le nerf, réduit à quelques fibres des nerfs viscéro-lombaires.

Cotte, Delmas et Laux, ont insisté sur l'existence de ces anastomoses, signalées aussi par Hovelacque, mais nous pensons avoir été les premiers, avec Laux, à décrire un trajet presque totalement dévié des splanchniques pelviens.

Branches collatérales. — Les branches collatérales (fig. 1 et 2) des splanchniques pelviens sont des branches *vasculaires*, des branches *urétérales* et des branches *tubo-ovariennes*. Seules, ces dernières présentent un certain intérêt chirurgical : si l'on veut faire une résection du nerf tubo-ovarien, il faut, en effet, la pratiquer en-dessous du point d'arrivée de ces branches dans le nerf tubo-ovarien, sinon les relations centrales sont partiellement maintenues. Les techniques habituelles tiennent compte de cette disposition, puisqu'elles attaquent le pédicule tubo-ovarien un peu au-dessus de l'ampoule tubaire. En ce lieu, les branches tubo-ovariennes du splanchnique pelvien ont déjà rejoint le nerf tubo-ovarien.

Branches terminales. — La terminaison des splanchniques est variable : tantôt les nerfs se jettent en masse dans le bord postérieur du plexus pelvi-périnéal ; tantôt ils s'ouvrent en éventail (fig. 2) avant d'atteindre le plexus. Tout se passe alors comme s'ils tendaient à se distribuer à tous les viscères pelviens, hypothèse d'autant plus probable que certaines de leurs branches cheminent parfois isolément, en dedans de la masse principale du plexus, pour gagner le rectum, la vessie ou les organes génitaux.

Systématisation histologique. — Les splanchniques pelviens possèdent trois sortes de fibres : des fibres à gaine de myéline épaisse, des fibres à gaine de myéline mince, des fibres amyélinées.

Les *fibres à gaine de myéline mince* seraient des fibres centrifuges d'origine médullaire. Elles se terminent par synapse dans les cellules des splanchniques ou du plexus pelvi-périnéal. Leur rôle physiologique

semble d'importance relative. Leur section n'amène pas de perturbations importantes.

Les *fibres à gaine de myéline large* doivent être considérées, avec quelques réserves (cf. p. 16), comme des fibres sensitives venues des viscères pelviens. Elles vont remonter (fig. 8) vers la moelle lombaire, la moelle dorsale, les phréniques (*in* Foerster), les vagues. Par l'intermédiaire de ces fibres, les splanchniques constituent une voie sensitive réflexe supprimée au cours de l'intervention de Cotte.

Les *fibres amyélinées* sont diverses. Les unes viennent de la chaine latéro-vertébrale; elles vont, très probablement, directement aux vaisseaux pelviens. La section de ces fibres, au cours de l'intervention de Cotte, produit des modifications importantes dans la circulation pelvienne.

D'autres fibres amyélinées partent des cellules ganglionnées du splanchnique et l'unissent aux centres végétatifs avoisinants.

Certaines sont peut-être la prolongation de fibres myélinées (cf. p. 14) d'origine médullaire; d'autres viennent vraisemblablement des centres végétatifs sus et sous-jacents.

II. — Les nerfs érecteurs

Les nerfs érecteurs (fig. 2 et 3), constitués de fibres myélinées à gaine mince et épaisse et de quelques fibres amyélinées, viennent en majorité des troisième et quatrième branches antérieures sacrées. Certains se détachent de S5. Cordier en aurait vu se détacher de S1.

Selon Laux, Cabanac et Delmas, ils prennent naissance sur les branches sacrées qui prennent part à la constitution du plexus honteux.

Leur nombre est variable d'un sujet à l'autre et d'un côté à l'autre.

Plus ou moins anastomosés les uns aux autres, ils se dirigent vers le plexus pelvi-périnéal dans une lame fibreuse (Laux et Cabanac).

La majeure partie des rameaux terminaux des nerfs se perd habituellement dans la trame du plexus en s'unissant à des branches des nerfs splanchniques pelviens. Les autres rameaux divergent en éventail et cheminent isolément, en dehors des précédents, jusque vers les branches terminales du plexus dans lesquelles ils disparaissent, ou même jusqu'à la paroi de certains viscères. Latarjet et ses élèves ont mis ce fait en valeur. Nous l'avons vérifié après Hovelacque et Laux. Ces rameaux, directs, peuvent être extrêmement nombreux (fig. 3).

Systématisation histologique. — Les *fibres à gaine de myéline mince* seraient afférentes. Leur rôle est capital dans l'innervation vésicale. Elles

ne doivent jamais être lésées au cours d'une intervention. Leur présence défend toute section des nerfs érecteurs.

Les *fibres à gaine de myéline large* seraient des fibres sensitives

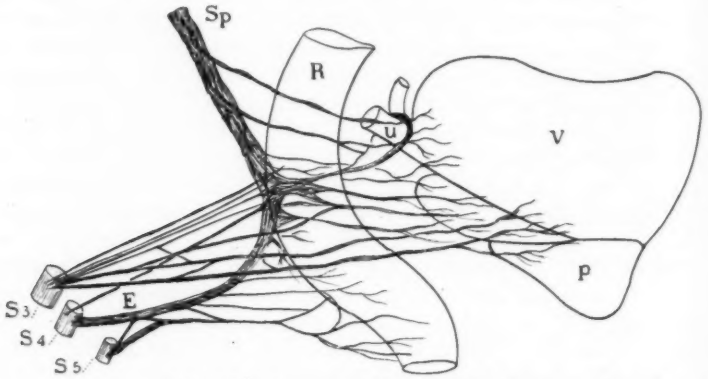

FIG. 3. — *Plexus pelvi-périnéal remarquable par l'abondance des branches viscérales directes des nerfs érecteurs* (E.) *qui vont à la vessie* (V.), *au rectum* (R.), *à la prostate* (P.), *sans s'interrompre dans le plexus.*

S_3, S_4, S_5, branches antérieures des nerfs rachidiens sacrés correspondants. *Sp.*, nerf splanchnique pelvien. *U.*, uretère.

venues des viscères pelviens, ce qui explique la persistance de certaines sensibilités après l'opération de Cotte.

Les *fibres amyélinées* signalées par certains auteurs viennent vraisemblablement de la chaîne sympathique sacrée.

III. — BRANCHES DE LA CHAINE LATÉRO-VERTÉBRALE SACRÉE

Ces branches peu importantes et composées surtout de fibres amyélinées sont vraisemblablement vaso-motrices.

LE PLEXUS PELVI-PÉRINÉAL

Le plexus pelvi-périnéal (fig. 2 et 3) apparaît au cours des dissections comme une lame fenêtrée rectangulaire, allongée d'avant en arrière et plongée, en dehors du rectum, dans le tissu cellulaire pelvien. Il se projette, par son bord antérieur, sur le col utérin chez la femme, la prostate chez l'homme.

En dehors, il repose directement sur le muscle releveur. Le contact avec ce muscle est direct.

Le plexus est solidement maintenu en place par la lame fibreuse sacro-recto-génito-pubienne qui l'entoure.

Ses branches l'amarrent à tous les viscères pelviens. Aussi ne court-il habituellement aucun risque au cours des interventions faites sur les viscères. Ce fait semble paradoxal au premier abord, il est cependant logique : *au cours des hystérectomies abdominales, par exemple, les branches urétéro-vésicales s'effacent avec l'uretère, tandis que les branches vaginales et rectales attirent le plexus vers le fond du pelvis, l'empêchant de se placer dans la zone opératoire.*

S'il est facile, au cours d'une intervention ou d'une dissection, de vérifier les données que nous venons d'exposer, il est beaucoup plus difficile, et même pratiquement impossible, de définir la structure du plexus. Tant au sujet de la division des fibres nerveuses que de la situation respective des diverses masses ganglionnaires qu'il contient, les descriptions des auteurs varient.

Au sujet de la division des fibres nerveuses, seuls, Latarjet et ses élèves ont établi une systématisation précise en divisant le plexus en deux plans :

un plan externe formé par des branches isolées des nerfs érecteurs qui vont se jeter dans certaines branches viscérales du plexus ou même dans les viscères eux-mêmes;

un plan interne formé par les branches entrecroisées restantes des nerfs érecteurs avec les branches terminales des splanchniques pelviens.

Hovelacque, Laux, Delmas, ont accepté cette systématisation.

Nous avons cherché nous-mêmes à établir (1), avec M. le professeur J. Delmas, une systématisation morphologique. Celle-ci n'est vraie que sur le terrain macroscopique et doit être modifiée.

Au sujet des masses ganglionnaires du plexus, certains auteurs, avec Cruveilher, admettent l'existence de ganglions disséminés un peu partout et dont certains seraient assez constants : ganglions vésicaux de Lee, par exemple.

D'autres, avec Lee et Frankenhauser, décrivent un gros ganglion principal annexé à l'utérus et, autour de lui, des ganglions satellites.

En dernier lieu, Latarjet et son école divisent le plexus en une portion postérieure nerveuse et une portion antérieure ganglionnaire.

Ces divergences tiennent aux difficultés que présente une dissection du plexus, aux différences morphologiques considérables existant d'un sujet à l'autre, à la fusion absolue et constante en une trame serrée de la plupart des fibres venues des nerfs érecteurs et splanchniques pelviens,

(1) Delmas et Jayle (G.-E.) : « Distribution abdomino-pelvienne du système nerveux végétatif. » (*Ann. An. norm. et An. path.*, 1931, pp. 1233-1240.)

— à l'impossibilité dans laquelle nous sommes encore à ce jour de pratiquer des injections colorantes du système nerveux périphérique (mis à part quelques cas particuliers).

Nous avons cherché, par des dissections soignées et répétées, à préciser un peu le double problème de la constitution de la trame du plexus et de la situation des ganglions. Nos conclusions ont été peu encourageantes : l'on peut seulement constater deux faits généraux :

1° La trame du plexus se dispose idéalement en trois plans :

un plan externe formé par des branches directes des nerfs érecteurs ;

un plan interne formé par des branches directes des nerfs splanchniques pelviens ;

un plan moyen, plus important, formé par l'entrecroisement des branches des deux nerfs.

2° Les ganglions, nombreux, sont habituellement peu visibles. Il n'existe pas de ganglion de Lee-Frankenhauser, mais des masses ganglionnaires disséminées.

Pour connaître exactement la distribution des racines du plexus pelvi-périnéal et la répartition des masses ganglionnaires, il faut faire des dissections chez l'animal.

Chez les Carnassiers, et en particulier chez le Chien, le plexus pelvi-périnéal, situé à l'intérieur d'un repli péritonéal très mince, offre le gros avantage d'être assez facilement accessible et bien visible.

L'on peut ainsi, dans les cas heureux, car ici, comme chez l'Homme, les nerfs se comportent différemment chez chaque sujet, suivre longuement, dans le plexus, les branches de division du nerf splanchnique pelvien (ou plexus hypogastrique supérieur) et des nerfs érecteurs (ou splanchniques sacrés).

L'observation dont nous rapportons le schéma (fig. 4) est tout à fait caractéristique. Elle a été prise, chez un Chien, sur un plexus coloré *in vivo* au bleu de méthylène.

Elle montre clairement que chacun des deux nerfs, splanchique, pelvien et érecteur, se comporte de la même façon et donne des branches en éventail.

Ces branches se dirigent respectivement vers chacun des groupes ganglionnaires du plexus pelvi-périnéal. Chaque organe pelvien est donc relié à la fois aux splanchniques pelviens et aux nerfs érecteurs. Schabadasch, dans un travail très important, est arrivé aux mêmes résultats et conclusions que nous-mêmes, et l'on peut considérer celles-ci comme sûres et définitivement établies.

Si l'on veut se souvenir qu'il y a, chez l'Homme, une ébauche de division en éventail de certaines branches des nerfs érecteurs et des nerfs splanchniques pelviens, et si l'on rapproche l'image trouvée chez l'Homme

de celle trouvée chez le Chien, l'on peut en déduire qu'il y a, chez l'un et chez l'autre, une distribution analogue. Chez l'un et chez l'autre (fig. 5), *tous les organes pelviens reçoivent une innervation venue des splanchniques pelviens et une innervation venue des nerfs érecteurs.*

Les centres ganglionnaires du plexus pelvi-périnéal des Carnassiers offrent des variations individuelles très marquées. Il est possible cependant de les réunir en deux catégories. Il existe en effet :

1° Des centres proximaux (par rapport aux branches terminales des nerfs splanchniques pelviens et érecteurs) qui semblent commander à

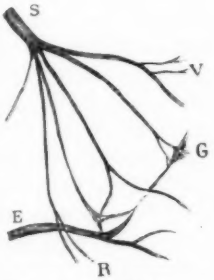

FIG. 4. — *Division en branches terminales des nerfs splanchnique pelvien* (S.) *et érecteur* (E.) *chez un Chien.*

Remarquer les branches génitales *(G.)*, rectales *(R.)* et vésicales *(V.)* fournies par chacun des nerfs.

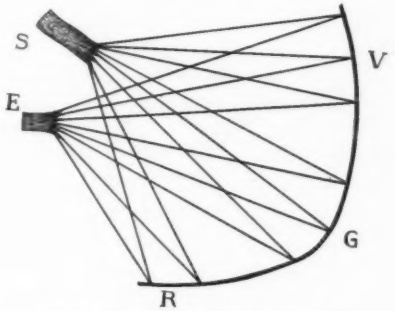

FIG. 5. — *Division schématique des nerfs érecteurs* (E.) *et splanchnique pelvien* (S.) *qui commandent l'un et l'autre l'innervation génitale* (G.), *rectale* (R.) *et vésicale* (V.)

l'innervation de plusieurs organes : centres vésico-génitaux et centres recto-génitaux.

2° Des centres distaux, situés le plus souvent en dehors du plexus, non loin des organes ou sur leur paroi même : centres vésicaux, centres génitaux, centres rectaux.

Prenons un cas particulier :

Chez la Chienne, l'innervation ganglionnaire utéro-tubo-vaginale est assurée par un plexus nerveux latéro-cervico-vaginal, dans les mailles duquel se voient de petits centres ganglionnaires distaux, vaginaux et cervicaux. Ces centres sont commandés par des centres proximaux habituellement communs à la vessie et aux organes génitaux.

Chez la Femme, l'on ne voit pas habituellement, au cours des dissections, les centres ganglionnés du plexus pelvi-périnéal, mais ceux-ci existent tout de même. Ils sont disséminés (Penitshka) et répartis de

manière variable, et l'on peut admettre qu'il y a des ganglions distaux, proprement génitaux, dans les branches utérines et vaginales du plexus pelvi-périnéal, alors qu'il existe dans le plexus lui-même d'autres groupes ganglionnaires, probablement destinés à plusieurs organes et assurant un rôle de coordination.

De même que l'on peut établir un parallèle entre les ganglions génitaux de la Femme, et ceux de la Chienne, de même l'on peut ramener le schéma général du plexus pelvi-périnéal de l'Homme (fig. 6) au schéma trouvé chez les Carnassiers, et admettre l'*existence, au niveau du plexus, de centres proximaux importants assurant probablement des fonctions d'ensemble. Ces centres commanderaient à d'autres centres distaux situés sur le trajet des branches viscérales du plexus et dans la paroi des organes.*

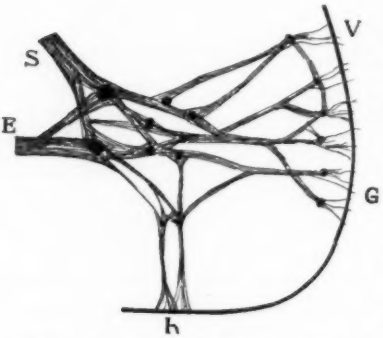

FIG. 6. — *Centres ganglionnés proximaux et distaux* (en noir) *du plexus pelvi-périnéal.*
E., nerfs érecteurs. *G.*, nerfs génitaux. *R.*, nerfs du rectum. *Sp.*, nerf splanchnique pelvien. *V.*, nerfs vésicaux.

La connaissance précise des connexions établies entre les centres et les fibres du plexus n'est pas encore acquise. L'on peut admettre que certaines fibres traversent le plexus sans s'arrêter dans les centres ganglionnaires, alors que d'autres fibres s'y terminent.

Chez l'animal, ce fait est nettement visible. L'existence chez l'Homme de branches terminales splanchniques pelviennes et érectrices directes (p. 5 et p. 6) semble plaider en faveur de l'existence de nerfs viscéro-médullaires directs. Il s'agit, il est vrai, d'images purement morphologiques.

En résumé, l'on arrive, par des recherches morphologiques, à établir du plexus pelvi-périnéal la systématisation suivante :

La trame du plexus est constituée par des branches, divisées en éventail, des deux racines principales du plexus : les nerfs érecteurs et splanchniques pelviens.

Certaines de ces branches semblent traverser le plexus sans faire relai dans un centre ganglionnaire.

Les centres ganglionnés du plexus sont d'autant plus nombreux qu'ils sont périphériques.

Les centres distaux sont annexés à un seul organe; les centres proximaux chevauchent sur plusieurs organes.

Il reste à préciser, pour interpréter complètement la signification et la constitution du plexus, l'origine et la destinée de ses fibres constitutives et la valeur de ses centres ganglionnés.

L'histologie et la physiologie apportent seules les données nécessaires (cf. p. 14).

BRANCHES EFFÉRENTES DU PLEXUS

Le plexus pelvi-périnéal donne des branches viscérales et des branches vasculaires.

Les *branches viscérales* vont au rectum, à la vessie, aux organes génitaux. Elles sont mal connues, dans leur constitution. Il semble exister, à leur niveau, des masses ganglionnaires.

Les fibres qui les constituent sont en majorité amyélinées.

Le seul intérêt chirurgical de ces branches, nous l'avons indiqué plus haut, se résume dans leur rôle d'amarres du plexus pelvi-périnéal.

Les branches rectales naissent de la face interne du plexus et sont peu nombreuses.

Les branches génitales, remarquables par leur nombre, se détachent de son bord antérieur.

Les branches urétéro-vésicales forment, autour de l'extrémité inférieure de l'uretère, le plexus urétéral inférieur de Laux, essentiellement composé par les nerfs vésico-urétéraux interne et externe de Latarjet, unis l'un à l'autre par quelques anastomoses. Ce plexus s'efface avec l'uretère au cours des hystérectomies.

Toutes les branches viscérales cheminent parmi les branches terminales des artères du pelvis et les veines de la région; elles sont chirurgicalement inaccessibles.

Les *branches vasculaires* ne sont pas non plus accessibles au chirurgien, mais celui-ci peut agir sur elles comme sur les précédentes par la résection du plexus inter-iliaque. Elles sont grêles, difficiles à voir, variables dans leur origine et leur trajet; elles se distribuent aux vaisseaux du voisinage.

Parmi elles sont les nerfs de l'érection. Nous avons cherché à les isoler au cours de plusieurs dissections ; il nous a été impossible d'y parvenir :

L'on voit quelques petits filets nerveux venus de l'hypogastrique s'accoler au tronc de la honteuse interne, l'on voit aussi quelques fibres descendre des branches antéro-inférieures du plexus pour traverser le muscle releveur de l'anus et gagner le périnée; les uns et les autres sont

grêles, fragiles et se perdent, après quelques centimètres de trajet, dans les tissus avoisinants. Dans l'attente de recherches nouvelles apportant des résultats plus détaillés et plus précis, nous croyons logique de considérer ces quelques fibres nerveuses comme des fibres érectrices.

SYSTÉMATISATION HISTO-PHYSIOLOGIQUE DU PLEXUS ET DE SES BRANCHES

I. Trajet des fibres. — Il faut diviser les fibres constitutives du plexus en trois catégories, par rapport aux cellules ganglionnées du plexus : 1° les fibres afférentes qui viennent faire synapse dans les cellules, 2° les fibres efférentes qui partent des cellules, 3° les fibres directes qui ne s'arrêtent pas dans les cellules.

Toutes ces fibres appartiennent à l'une des trois catégories de fibres qui ont été signalées précédemment : fibres myélinées à gaine large, fibres myélinées à gaine mince, fibres amyélinées et obéissent aux mêmes lois que toutes les fibres organo-végétatives :

Les fibres amyélinées sont des fibres dont les cellules d'origine sont situées dans le système organo-végétatif.

Les fibres myélinées semblent avoir leur origine ou leur terminaison dans la moelle : selon Kolliker, les fibres à gaine large seraient sensitives et, selon Gaskell, les fibres à gaine mince seraient centrifuges. D'autres auteurs inversent cette formule : ainsi, selon Kiss, certaines fibres centripètes pourraient être à gaine de myéline mince. Langley élargit encore le problème et montre que l'on ne sait pas avec exactitude ce que deviennent les fibres myélinées d'origine médullaire. Il écrit à ce sujet : « Chez le lapin, la plupart des fibres pré-ganglionnaires se rendant aux ganglions sacrés et coccygiens perdent leur myéline longtemps avant d'atteindre le ganglion. Chez tous les Mammifères, une disparition de la myéline semble se produire dans quelques-unes des fibres correspondantes et dans la majorité des fibres splanchniques du vague. »

Il est donc très possible que certaines fibres myélinées, venues des centres médullaires organo-végétatifs, se poursuivent, sous forme de fibres amyélinées, dans l'épaisseur des splanchniques.

Nous avons nous-même vérifié, après Langley et Kiss, la disparition, dans la partie basse du vague, des fibres myélinées que l'on trouve dans la partie haute de ce nerf. « Les fibres ont été faire synapse dans la chaîne sympathique », dit Kiss. « Elles peuvent s'être transformées en fibres amyélinées », dit Langley. L'explication que donne Langley, et dont Kiss n'a pas tenu compte, est fort séduisante et peut-être partielle-

ment vraie. Elle pourrait s'appliquer à certaines branches des nerfs érecteurs ou viscéro-lombaires. En somme, le *problème des rapports existant entre la nature des fibres et leurs fonctions, et celui de la terminaison des fibres, n'est pas résolu*; il faut encore s'en tenir à des probabilités à ces divers points de vue.

Les *fibres afférentes* du plexus sont les unes myélinées, les autres amyélinées.

Les fibres myélinées afférentes (fig. 7) ont deux origines : les nerfs érecteurs et les nerfs splanchniques pelviens.

Les fibres passant par les splanchniques pelviens n'atteignent habituellement pas le plexus ; elles font synapse dans les centres ganglionnaires du splanchnique. Les fibres passant par les nerfs érecteurs font synapse dans le plexus.

Les fibres amyélinées afférentes viennent : les unes des splanchniques pelviens, les autres des branches viscérales du plexus. Elles sont traversées, par rapport au plexus, par des influx nerveux allant en sens contraire (moelle - plexus et viscère-plexus).

Les fibres splanchniques pelviennes émanent :

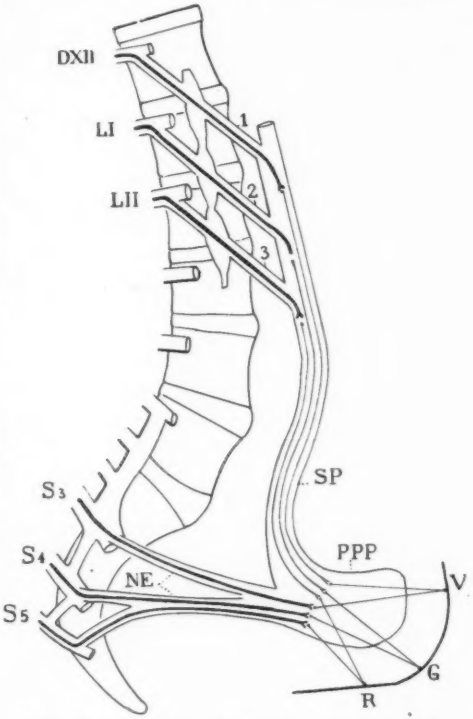

FIG. 7. — *Les connexions des fibres médullaires centrifuges avec le plexus pelvi-périnéal.*

En traits épais : fibres myélinées. En traits minces : fibres amyélinées. *G.*, fibres génitales. *N. E.*, nerfs érecteurs. *P. P. P.*, plexus pelvi-périnéal. *R.*, fibres rectales. *Sp.*, nerf splanchnique pelvien. *V.*, fibres vésicales. En chiffres arabes, les nerfs viscéro-lombaires. *D XII, LI, LII, S_3, S_4, S_5*, branches antérieures des nerfs rachidiens correspondants.

les unes des groupes cellulaires compris dans ces nerfs et constituent des fibres post-ganglionnaires qui prolongent les fibres pré-ganglionnaires lombaires venues de la moelle ;

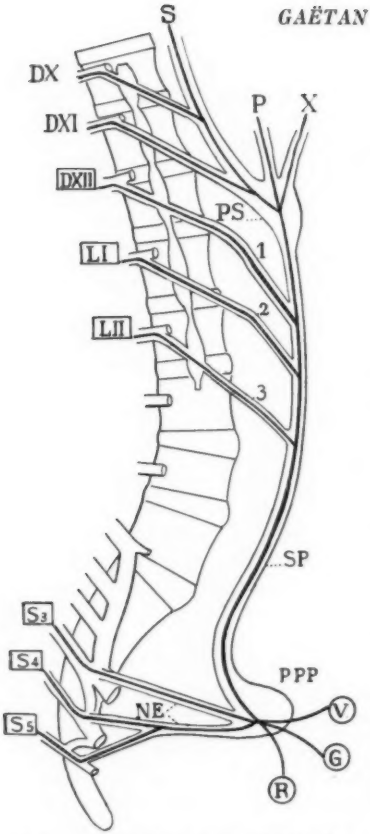

FIG. 8. — *Voies de la sensibilité des organes pelviens montrant le trajet des fibres myélinées centripètes.*

G, organes génitaux. *N. E.*, nerfs érecteurs. *P.*, nerf phrénique. *P. P. P.*, plexus pelvi-périnéal. *P. S.*, plexus solaire. *R.*, rectum. *S.*, nerf splanchnique abdominal (grand splanchnique). *Sp.*, nerf splanchnique pelvien. *V.* vessie. *D X, D XI, D XII, L I, L II, S_3, S_4, S_5*, branches antérieures des nerfs rachidiens correspondants. Sont encadrées d'un trait noir les branches au niveau desquelles se réfléchit la douleur génito-pelvienne.

les autres, des groupes ganglionnaires abdominaux reliés aux splanchniques pelviens (plexus solaire, ganglions aortico-rénaux) ; elles appartiennent au système des voies courtes organo-végétatives et constituent des éléments anastomotiques purement organo-végétatifs.

Les fibres viscérales ne sont pas mentionnées par les auteurs ; ces fibres, nées dans les plexus intramuraux des viscères, ou peut-être même dans les parois viscérales, remontent vers les cellules du plexus dans lesquelles elles se terminent. Elles établissent entre un organe et une cellule ganglionnaire un arc réflexe élémentaire.

Les *fibres efférentes* sont toutes amyélinées.

Les unes vont aux viscères : ce sont les fibres viscérales efférentes; les autres établissent vraisemblablement une liaison entre le plexus pelvi-périnéal, la chaine latéro-vertébrale et les divers groupes ganglionnés pré-aortiques abdomino-pelviens que le splanchnique pelvien relie au plexus.

Les *fibres directes* sont des fibres myélinées et des fibres amyélinées.

Les fibres amyélinées sont des fibres vaso-motrices venues de la chaine latéro-vertébrale. Elles traversent le plexus pour aller aux vaisseaux.

Les fibres myélinées sont des fibres sensitives d'origine viscérale qui vont à la moelle. Elles vont se jeter directement (fig. 8) : en minorité, dans les nerfs érecteurs ; en grande majorité, dans les nerfs

splanchniques pelviens. Des nerfs érecteurs (*voie sensible accessoire de l'utérus* de Aburel), elles vont à la moelle sacrée. Des nerfs splanchniques pelviens (*voie sensible principale de l'utérus* de Aburel), elles vont à la moelle lombaire par les nerfs viscéro-lombaires; à la moelle dorsale, inférieure, par les splanchniques abdominaux. Peut-être certaines de ces fibres vont-elles au bulbe par le vague et à la moelle cervicale par les phréniques; peut-être aussi certaines s'arrêtent-elles dans le plexus solaire.

Dans une vue globale, et d'après les dispositions que nous venons d'indiquer, *le plexus pelvi-périnéal doit être considéré :*

A) *comme un lieu de passage pour des fibres sensitives et vaso-motrices;*

B) *comme un centre ganglionné dans lequel font synapse :*

1° des fibres d'origine viscérale (voie réflexe courte);

2° des fibres d'origine médullaire sacrée, venues par les nerfs érecteurs (voie médullaire);

3° des fibres d'origine organo-végétative qui sont : les unes, le prolongement (après synapse) de fibres médullaires venues par les nerfs viscéro-lombaires (voie médullo-végétative); les autres, le prolongement de cellules organo-végétatives sans connexions avec les centres axiaux (voie végétative pure).

II. Valeur physiologique des centres et des fibres du plexus. — Les centres ganglionnés du plexus pelvi-périnéal sont commandés par des centres axiaux médullaires lombaires et sacrés : il y a deux centres vésicaux, deux centres rectaux, deux centres érectiles. Le schéma physiologique s'adapte donc bien au schéma anatomique.

Selon la théorie dualiste, ces deux centres (mis à part les centres érectiles) seraient physiologiquement antagonistes, les uns (centres supérieurs) étant sympathiques, les autres (centres inférieurs) étant para-sympathiques.

Le schéma dualiste n'est guère satisfaisant pour l'innervation sympathique en général. Il l'est moins encore pour l'innervation pelvienne. Les expériences récentes de Gunn et Franklin, sur l'innervation utéro-vaginale, montrent d'une façon caractéristique le peu de valeur qu'il faut lui accorder.

Ces deux auteurs, en excitant le splanchnique pelvien chez diverses femelles d'animaux non gravides, montrent que cette excitation produit simultanément une contraction vaginale et une dilatation utérine. Chez la femelle gravide, au contraire, il y a contraction utéro-vaginale.

Cette constatation est de tout premier intérêt. Elle prouve qu'un même nerf peut non seulement produire des effets antagonistes, mais encore renverser l'effet produit, au gré des circonstances physiologiques.

Il faut la rapprocher des constatations analogues faites par divers

auteurs, au sujet des nerfs vaso-moteurs, dont l'excitation produirait, elle aussi, des effets différents selon les conditions physiologiques dans lesquelles elle est provoquée.

Tous ces faits vont à l'encontre de la théorie nerveuse dualiste.

L'application d'adrénaline sur la paroi utérine apporte un argument de plus à cette manière de voir. L'adrénaline, par excitation des mêmes points, c'est-à-dire des mêmes éléments nerveux, provoque la contraction de l'utérus gravide et la dilatation de l'utérus non gravide.

Il faut donc abandonner résolument la formule du sympathique et du parasympathique, ou tout au moins la modifier profondément et admettre que *les viscères pelviens reçoivent une innervation double, mais non antagoniste*, assurée par des centres lombaires et sacrés.

Ces centres sont de valeur différente, comme le prouvent les expériences de section des splanchniques pelviens et des nerfs érecteurs :

Les sections des splanchniques pelviens pratiquées chez l'animal, et surtout chez l'Homme, prouvent que ces nerfs ont une action vaso-motrice et une action sensitive importantes sur les viscères pelviens. Les expériences de Aburel, les expériences et les interventions de Leriche, et surtout les interventions de Cotte, sont significatives sur ce point. Tout au contraire, le rôle viscéro-moteur de ces nerfs est pratiquement nul, et aussi semble-t-il leur rôle viscéro-sécrétoire; la disparition des pertes apparaissant chez certaines malades atteintes de métrite, après section du plexus inter-iliaque, est plutôt, semble-t-il, secondaire à des phénomènes vaso-moteurs qu'à des phénomènes sécrétoires nerveux.

La section des nerfs érecteurs produit des résultats différents. Elle provoque une paralysie vésicale grave et ne semble pas avoir de répercussion sur la musculature utéro-rectale.

Deux conclusions s'imposent :

1° *Les deux centres viscéro-pelviens axiaux n'ont pas la même valeur.* Le centre sacré est indispensable à la vie, le centre lombaire peut disparaître sans entraîner de séquelles graves.

2° *Du point de vue viscéral pur, le rôle des cellules du plexus et de ses branches viscérales est variable selon les fonctions assurées et selon les organes considérés.*

L'on peut admettre, en effet, que les nerfs sacrés (ou splanchniques pelviens) agissent sur les organes par l'intermédiaire de cellules ganglionnaires situées dans ces organes ou dans le plexus pelvi-périnéal. Or, la section des nerfs érecteurs qui produit la paralysie vésicale ne produit pas la paralysie utérine. Il est logique d'en déduire que les cellules qui commandent à la contraction utérine peuvent agir d'une manière autonome, alors que les cellules qui commandent à la contraction vésicale n'ont, au contraire, aucune autonomie.

Nous avons déjà soutenu dans notre thèse cette notion de la *valeur physiologique variable des centres axiaux et périphériques du système nerveux organo-végétatif*. Elle nous paraît évidente, mais elle n'est pas classiquement admise. Ainsi, Langley explique les variations de la réponse du muscle lisse à l'excitation nerveuse, en partie par la teneur relative (des organes) en fibres musculaires; en partie par leur degré relatif d'innervation; en partie également soit par une excitabilité musculaire différente, soit par une différence dans la facilité avec laquelle l'influx nerveux passe à travers les tissus.

Il est plus logique, nous semble-t-il, d'admettre la valeur autonome variable des cellules ganglionnaires centrales et périphériques du système organo-végétatif. Cette notion explique la *possibilité pour certains centres périphériques de vivre d'une existence propre lorsqu'ils sont séparés des centres axiaux*, et *l'impossibilité où sont, au contraire, certains autres centres de vivre d'une manière autonome*. Elle éclaire d'un jour simple l'anatomo-physiologie du système organo-végétatif et, plus particulièrement, l'anatomie du système organo-végétatif pelvien que nous venons d'exposer.

L'action des fibres médullaires sur les organes, c'est-à-dire sur les cellules ganglionnaires, semble être en fonction directe des rapports que présentent ces organes avec la vie de relation; ainsi, la vessie dont les réactions sont toujours ressenties ou commandées par le système nerveux central ne peut vivre privée de ses influx centraux. L'utérus, au contraire, vit en marge de la vie de relation et ses cellules ganglionnaires pariétales commandent ses réactions.

En résumé, et pour conclure, le plexus pelvi-périnéal est un centre neuro-ganglionnaire organo-végétatif à fonctions multiples, et la valeur autonome de ces cellules diffère selon la destinée de leurs fibres.

Il est relié directement ou indirectement à la moelle par les nerfs viscéro-lombaires ou splanchniques pelviens, nerfs que l'on peut faire entrer dans le grand groupe des nerfs splanchniques viscéraux avec les splanchniques abdominaux, les nerfs pneumogastriques, et probablement aussi les nerfs glosso-pharyngiens et certaines branches du nerf facial.

CONCLUSIONS

1° Le plexus pelvi-périnéal, plaqué contre les muscles releveurs, amarré par ses branches rectales et vaginales au fond de l'espace pelvi-viscéral, n'a pas tendance à se placer, au cours des hystérectomies abdominales, dans le champ opératoire. Ses branches péri-urétérales, plus exposées, s'effacent avec l'uretère au cours de ces interventions.

Au cours des autres interventions faites sur les viscères pelviens, il

est protégé par suite des mêmes raisons mécaniques et topographiques.

2° Les nerfs splanchniques pelviens, qui constituent chirurgicalement parlant sa branche afférente principale, peuvent dans certains cas être complètement déviés de leur trajet habituel pré-aortique et pré-promontorien, pour emprunter la voie du plexus colique inférieur.

Ils sont alors chirurgicalement inaccessibles. Dans ce cas, seule une résection du carrefour mésentérique inférieur peut remplacer l'opération de Cotte.

3° Les rapports des nerfs splanchniques et de leurs racines pelviennes avec les ganglions lymphatiques pré-vertébraux et vertébraux, et la colonne vertébrale, peuvent expliquer certains troubles douloureux pseudo-viscéraux dus à l'irritation des fibres sensibles contenues dans ces nerfs par un ganglion enflammé et par une lésion de la colonne vertébrale.

4° La trame du plexus est constituée par l'écartement en éventail des branches des nerfs splanchniques pelviens et érecteurs. Chaque viscère pelvien a, de ce fait, une innervation double assurée par des centres médullaires lombaires dont les fibres empruntent la voie des splanchniques pelviens, et par des centres médullaires sacrés dont les fibres empruntent la voie des nerfs érecteurs.

5° Il n'existe pas d'antagonisme physiologique entre l'action des centres lombaires et celles des centres médullaires, de même qu'il n'existe pas d'antagonisme anatomique entre les fibres efférentes des nerfs viscéro-lombaires et celles des nerfs érecteurs. Il n'y a donc pas deux appareils nerveux pelviens, l'un sympathique et l'autre parasympathique.

6° Le plexus pelvi-périnéal est un lieu de passage pour les fibres sensitives ou vaso-motrices qui le traversent. Il constitue un centre ganglionnaire viscéral par les cellules qu'il contient. La valeur de ces cellules est différente selon les organes auxquels elles sont annexées. Les cellules annexées aux organes de vie purement végétative, comme l'utérus, commandent l'innervation de ces organes et ne dépendent que fort peu des centres axiaux.

Les cellules annexées aux organes que contrôle la vie de relation comme la vessie sont, au contraire, sous la dépendance de ces centres axiaux et ne peuvent fonctionner d'une manière autonome.

BIBLIOGRAPHIE

ABUREL : « Contribution à l'étude des voies nerveuses sensitives de l'utérus ». (*C. R. Soc. Biol.*, t. 105, 25 octobre 1930.)

ID. : « Topographie et mécanisme des douleurs de l'accouchement avant la période d'expulsion. » (*Ibid.*, t. 103, 15 mars 1930.)

ID. : « Contribution à l'étude des voies nerveuses de l'utérus. » (*Ibid.*, t. 105, 25 octobre 1930, p. 297.)

ABUREL et Mme et M. CHAUCHARD : « Le réflexe vaso-moteur par excitation du nerf hypogastrique, mesure de l'excitabilité des voies centripètes sympathiques. » (*C. R. Soc. Biol.*, 25 avril 1931.)

ID. : « Recherches physiologiques sur l'innervation motrice de la vessie. » (*Ibid.*, 4 juillet 1931, pp. 1036-1038.)

ID. : « Réflexes moteurs de la vessie. Réflexe d'azone. » *Ibid.*, 11 juillet 1931, pp. 1267-1269.)

ID. : « Influence de la section sur la chromaxie du nerf hypogastrique. » (*Ibid.*, n° 2, 11 juillet 1931, pp. 1268-1270.)

ASTIER : « Contribution à l'étude du système nerveux utérin. » (*Thèse* de Lyon, 1918-1919.)

AUDRAIN : « Revue générale sur l'anatomie macroscopique du sympathique abdominal. » (*Thèse* de Lyon, 1927.)

BERGIER : « Contribution à l'étude anatomique du plexus hypogastrique chez la femme. » (*Thèse* de Lyon, 1919-1920.)

BOTAR : « La structure du tronc sympathique et des rameaux communicants lombaires pelviens chez l'homme. » (*Ann. d'Anat. path. et d'Anat. norm. méd.-chir.*, décembre 1931, p. 1286.)

ID. : « Recherches anatomiques sur les rameaux communicants et les rameaux viscéraux chez les vertébrés. » (*Bull. du Muséum*, 2e série, t. III, n° 8, décembre 1931, pp. 729-736.)

ID. : « Le sympathique thoracique chez le nouveau-né. » (*Ann. Anat. path.*, t. IX, n° 7, juillet 1932, pp. 812-818.)

ID. : « Sur l'origine des fibres des nerfs splanchniques thoraco-lombaires. » (*C. R. Ass. des Anat.*, 27e Réunion, Nancy, 1932, p. 93.)

ID. : « Sur les nerfs splanchniques pelviens. » *Ibid.*, 27e Réunion, Nancy, 1932, p. 97.)

BOUIN (P.) : *Eléments d'Histologie*, II. Alcan, édit., Paris, 1932.

BRAEUCKER : « Die Anatomie und Chirurgie des vegetativen Nervensystem. » (*Deutsche Zeitschrift f. Nervenheilk*, t. 106, 1926.)

BRUCKNER et MEZINESCA : « Note sur le système nerveux intra-utérin. » (*C. R. Soc. Biol.*, 1903, p. 323.)

CABANAC : « Etude anatomique du sympathique cervico-thoracique. » (*Thèse* de Montpellier, 1931.)

CASALTA : « Conception actuelle du sympathique pelvien. » (*Marseille médical*, t. 168, n° 21, 1931.)

CHIANELLO : « Contribution alle resezioni del nervo presacrale. » (*Arch. ital. di Chir.*, t. 25, n° 5, 1930.)

ID. : « Etude anatomique sur le plexus hypogastrique supérieur d'Hovelacque. » (*Ibid.*, XXVIII, n° 1, 1931.)

CHAMPY : *Précis d'Histologie*. Baillière, Paris, 1926.

COLLIN : *Anatomie générale du système nerveux*. G. Thomas, édit., Nancy, 1933.

ID. : *Arch. de Morph. gén et exp.*, 1918.

CORDIER : « Sur l'innervation de l'utérus. » (*C. R. Soc. Biol.*, 1921, p. 898.)

ID. : « Sur l'innervation de l'utérus. (*Ibid.*, 1921, pp. 898-899.)

COTTE : *La chirurgie du sympathique pelvien en gynécologie*. Masson et Cie, édit., Paris, 1932.

COTTE et NOËL : « Sur la constitution histologique du nerf pré-sacré (plexus hypogastrique supérieur). » (*C. R. Soc. Biol.*, t. 17, 1927, p. 542.)

DANIELOPOLU : « Principes de physiologie pathologique végétative. » (*Presse méd.*, 1925.)

ID. : « Les trois lois fondamentales qui régissent le fonctionnement du système végétatif à l'état normal et pathologique. » (*Presse méd.*, 1928.)

DELMAS : « Nouvelle systématisation du sympathique viscéral. » (*Presse méd.*, 1927.)

DELMAS et JAYLE : « Les nerfs inter-mésentériques et le carrefour colique. » (*Congrès d'Anat.*, Nancy, 1932.)

ID. : « Systématisation de l'innervation abdomino-pelvienne. » (*Ann. Anat.*, 1931.)

ID. : « Distribution du pneumogastrique abdominal. » (*Congr. Anat.*, Varsovie, 1931.)

DELMAS et LAUX : *Anatomie médico-chirurgicale du système sympathique.* Masson et Cie, édit., Paris, 1933.

DELMAS et DE ROUVILLE : « Anatomie chirurgicale du nerf pré-sacré. » (*La Gynécologie*, 1927.)

FOERSTER (O.) : *Die Seitungsbahnen des Schmerzgefühles und die chirurgische Behandlung der Schmerzzùstânde. Sonderband Zù Bruns-Beitrage zùr klinischen Chirurgie.* Berlin, 1927, Urban et Schwerzenberg.

FORGUE : « La douleur des viscères. » (*Gazette des Hôpit.*, nos 89 et 91, 6 et 13 octobre 1926.)

FRAISSE : « Sur l'innervation sensible du petit bassin. » (*Journ. de Méd. de Paris*, 1928.)

GASKELL : « On the structure, distribution, and fonction of the nerwes wich innervate the visceral and vascular systems. » (*Journ. of Phys.*, vol. VII, 1888, pp. 1-80.)

ID. : *The involuntary Nervous Systems.* Londres, 1916.

GRÉGOIRE : *Anatomie médico-chirurgicale de l'abdomen.* Baillière, édit., Paris, 1926.

GUILLAUME : *Le sympathique*, Masson, édit., Paris, 1927.

GUNN et FRANKLIN (K. SK.) : « The sympathetic innervation of the vagina. » (*Proc. Roy. Soc.*, 94, 1922.)

GUNN et DAVIS : « The sympathetic innervation of the vagina. » (*Journ. of Phys.*, 54, 1921.)

HARMAN : « The pelvic splanchnique nerve. » (*Journ. of Anat. and Phys.*, vol. XXXIII, 1899, pp. 386-399.)

HERLITZKKA : « Beitrag zùu Studien der Innervation des Utérus. » (*Z. Geburts und Gynak.*, t. 37, 1897, pp. 84-106.)

HIGIER : *Les fonctions sexuelles mâles et leurs troubles.* Doin, Paris, 1932.

HIRT (A.) : « Uber den Faserverlauf der Nierennerven. » (*Z. f. Anat.*, 1926, 78, 1926, pp. 260-277.)

HOVELACQUE : *Anatomie des nerfs craniens et du système grand sympathique.* O. Doin, Paris, 1927.

JAYLE (G.-E.) : « Les nerfs pneumogastriques. Essai d'interprétation anatomique et organo-végétative. » (*Thèse* de Montpellier, 1932.)

ID. : « Note sur le sympathique abdomino-pelvien de l'Ourson de Sibérie. » (*C. R. Soc. Sc. méd. et biol. de Montpellier et du Languedoc médit.*, 1933.)

ID. : « Note sur le centre hypogastrique du Chien. » (*Ibid.*, 1933.)

ID. : « Note sur le sympathique abdomino-pelvien du Guépard. » (*Ibid.*, 1933.)

ID : « Note sur le sympathique abdomino-pelvien du Loup coyote du Brésil. » (*Ibid.*, 1933.)

ID. : « Terminaison des nerfs érecteurs dans le pelvis humain. » (*Ibid.*, 1933.)

ID. : « Fibres abdominales pneumogastriques basses chez un Maki Mokoko. » (*Ibid.*, 1933.)

ID. : « Les nerfs splanchniques pelviens et le carrefour mésentérique inférieur (Histologie). » (*Ann. Anat. path.*, 1933.)

JAYLE (G.-E.) et SOULIER : « Notes sur le plexus pelvi-périnéal chez l'Homme. »

(*C. R. Soc. Sc. méd. et biol. de Montpellier et du Languedoc médit.*, 1933.)

JAYLE et CABANAC : « Le territoire du pneumogastrique dans l'innervation du tube digestif. » (*Presse méd.*, 6 février 1932.)

JONESCO et TEITEL-BERNARD : « Structure des fibres nerveuses végétatives. » (*Ann. d'Anat. Path.*, vol. I, n° 3, mai 1928, parag. 578.)

JUBA (A.) : « Beitrage zur Anat. der Rami Communicantes. » (*Zeitschr. f. Anat.*, 92, 1930, pp. 224-238.)

KISS et MIHALIK : « Unter die Zusammensetzung der periph. Nerven u. den Zusammenhand zwischen Morphologie und Funktionen der periph. Nervefasern. » (*Z. f. Anat.*, 88, 1928.)

KOLLIKER : *Der Feinere Bau und Fonctionen des sympathische Nervensystem.* Wurzbourg, 1894.

KONDRATJEW : « Ueber die « Kurzen » Bahnen des autonomen Nervensystems. » (*Z. f. Anat.*, 1930, p. 93, pp. 143-171.)

LANGLEY : « On the large medullated Fibers of the sympathetic system. » (*Journ. of Phys.*, t. 13, 1892, p. 784.)

ID. : « Sympathetic nerves. » (*Ibid.*, t. 17, 1894-95, pp. 295-315.)

ID : « Regeneration of sympathetic fibres. » (*Ibid.*, t. 18, 1895, pp. 280-285.)

ID : « Sympathetic medullated nerves. » (*Ibid.*, t. 20, 1896, pp. 55-77.)

ID. : « Nerve cells on splanchnic fibres. » (*Ibid.*, t. 10, 1896, pp. 233-247.)

ID : *Le système nerveux autonome sympathique et parasympathique.* Vigot Fr., édit., Paris, 1923.

LANGLEY et ANDERSON : « Histologie a. physiolo. Observ. upon the effect of section of the sacral nerve. » (*Journ. of Phys.*, t. 19, 1895.)

ID : « The hypogastric nerves. » (*Ibid.*, t. 17, 1894-95, pp. 177-192.)

ID : « Innervation of lower part of Intestin. » (*Ibid.*, t. 18, 1895, pp. 67-106.)

ID : « Pelvic viscera. » (*Ibid.*, t. 20, 1896, pp. 372-407.)

LATARJET : *Nouvelle édition de l'anatomie de Testut.* Doin, Paris, 1932.

LATARJET et BONNET : « Le plexus hypogastrique chez l'homme. » (*Lyon chir. g.*, 1923, pp. 619-644.)

LATARJET et ROCHET : « Le plexus hypogastrique chez la femme. » (*Gynécol. et Obst.*, 1922, pp. 225-243.)

ID. : « Innervation des organes génitaux internes chez la femme. » (*Ann. de Méd. et de Chir.*, t. I, 1928.)

LAUX : « Contribution à l'étude anatomique du sympathique pelvien. Déductions chirurgicales. » (*Thèse* de Montpellier, 1927.)

LAUX et JAYLE : « Note sur le trajet des nerfs splanchniques pelviens. » (*C. R. Soc. Sc. méd., et biol. de Montpellier et du Languedoc médit.*, 1933.)

LERICHE et FONTAINE : « Quelques faits nouveaux touchant à l'anatomie normale du sympathique, basés sur l'examen histologique de 40 pièces opératoires. » (*Presse méd.*, n° 55, 10 juillet 1929, p. 903.)

LERICHE et STRICKER : « Résultats de quelques expériences sur le nerf présacré. » (*Bull. et Mém. Soc. de Chir. de Paris*, 1927.)

LESCALE : « De la sympathectomie de l'hypogastrique dans le traitement des syndromes pelviens. » (*Thèse* de Bordeaux, 1927.)

MACHADO DE SOUZA : « La vascularisation du système organo-végétatif. » (*Ann. Anat. path.*, novembre 1932, pp. 986-989.)

MARINESCO et MINEA : « Ueber die microsympathischen hypospinalen Ganglien. » (*Neurol. Centralbl.*, n° 4, 1908, p. 146.)

MEDOWAR (J.-H.) : « Die Nerven des Uterus und der Vagina der Hendes. » (*Z. f. Anat.*, 86, 1928, pp. 778-800.)

MORIN (C.) : « Sur la disposition du collagène dans les édif. gangl. dans le nerf pré-sacré. » (*C. R. Soc. Biol.*, 102, 1929, p. 787.)

PENITSCHKA (W.) : « Ueber den Bau des Ganglien cervicale Uteri des Menschen mit Berücksichtigung der mehrkernigen Ganglienzellen und des chromaffinen Gewebes. » (*An. Anz.*, 66, 1928-29.)

POIRIER : *Traité d'anatomie.*

RENON : « Contribution à l'étude des rameaux communicants du sympathique thoracique, lombaire et sacré de l'homme adulte. » (*Thèse* de Bordeaux, 1932.)

ROCHET : « Résection de la branche périnéale du nerf honteux interne dans certaines affections spasmodiques de l'urètre et du périnée. » (*Arch. provinc. de Chir.*, t. VIII, n° 5, 1899, p. 312.)

ROCHET et LATARJET : « Etude sur les voies d'abord chirurgical du plexus hypogastrique et de son ganglion. » (*Lyon chir.*, 1913.)

ROUSSEL : « Contribution à l'étude du sympathique pelvien. Topographie chirurgicale. » (*Thèse* de Paris, 1926.)

ROUVIÈRE (H.) : *Anatomie des lymphatiques de l'Homme.* Masson et Cie, édit., Paris, 1932.

ID. : *Anatomie humaine.* Troisième édition, Masson, Paris, 1932.

ROUX (J.-CH.) : « Note sur l'origine et la terminaison des grosses fibres à myéline du grand sympathique. » (*C. R. Soc. Biol. de Paris*, 28 juillet 1900, pp. 735-736.)

SCHABADASCH (A.) : « Die Nerven der Harnblase des Hundes. » (*Z. f. Anat.*, 86, 1928, pp. 730-776.)

SEGOND (ROBERT) : « Etude de l'innervation des organes génitaux de la femme. Déductions chirurgicales que l'on peut tirer de cette étude. » (*Thèse* de Paris, 1926.)

STOHR (JUNIOR) : *Mikroskopische Anatomie des vegetativen Nervensystem.* Berlin, 1928.

ID. : Ueber die Innervation der Harnblase und der Samenblase Beim Menschen. » (*Z. f. Anat.*, 78, 1926, pp. 555-585.)

STRECKFUSS : « Untersuchungen ueber die ganglionare Natur des Nervus splanchnicus major beim Menschen. » (*Z. f. Anat.*, 96, 1931, p. 473.)

TAGAKI : « Studien über den Faserverlauf in der somato autonomen Verflechtungszone des Nervensystems. » (*Zweite Mittlg. Folii Japon.*, Bd. 9, 1931.)

UEMATSU : « La terminaison anatomique des fibres nerveuses centrales du grand splanchnique, 1929. » (Extrait de *Japon J. of Ped. sc. (Anat.)*, 131, n° 1, octobre 1931.)

ID. : « La terminaison anatomique des fibres centrales du grand splanchnique, 1929. » (Extrait de *Ibid.*, vol. III, octobre 1931, paragr. 181.)

VILLEMIN et DUFOUR : « La terminaison du pneumogastrique droit dans l'abdomen de l'homme. » (*Ann. Anat. path.*, octobre 1929.)

ID. : « Constitution du plexus mésentérique inférieur chez l'homme. » (*Ibid.*, octobre 1929.)

ID. : « Recherches macroscopiques sur les rameaux communicants de la chaîne lombaire chez l'homme adulte. » (*Journ. de Méd. de Bordeaux*, 1930.)

ID. : « Contribution à l'étude du plexus lombo-aortique chez l'homme. » (*Gaz. de Méd. Bordeaux*, 27 avril 1930.)

ID. : « Le plexus mésentérique commun chez l'homme. » (*Gaz. Sc. méd. Bordeaux*, mai 1930.)

WALTHARD (M.) : « Die Schmerzleitung aus dem Uterus. » (*Schmerz. Narkose und Anoesthesie*, juillet 1929, p. 163.)

SOCIÉTÉ ANATOMIQUE DE PARIS

(104e ANNÉE)

Séance du 5 juillet 1934.

Présidence de M. ROUSSY

SOMMAIRE

Anatomie

CANELA (L.). — Quel est le premier relai ganglionnaire normal du pédicule iliaque externe des collecteurs lymphatiques cervico-utérins ?.. 740

Anatomie pathologique

ALBOT (G.) et MIGET (A.). — Les altérations de l'aorte au cours des endocardites malignes... 742

DU BOURGUET et GIRAUD. — Hernie inguinale droite contenant un appendice sain..... 750

CORNIL (L.), MOSINGER (M.), OLMER (J.) et AUDIER (M.). — Epithélioma malpighien du pancréas 751

DELARUE (J.) et MAISON (E.). — Contribution à l'étude des gastrorragies « splénogènes ». Les altérations spléniques et vasculaires qui semblent présider à leur apparition..... 726

MESSIMY (R.) et ISIDOR (P.). — Métastase hépatique latente révélée par la biopsie au cours d'une intervention pour cholécystite calculeuse 742

MESSIMY (R.), ISIDOR (P.) et SCHMIDT. — Volumineuse caverne du lobe inférieur du poumon gauche communiquant avec l'aorte thoracique. 742

MOULONGUET (M. P.) et GASNE (L.) — Diagnostic anatomopathologique entre les hyperplasies et les néoplasies de la muqueuse utérine. Applications à la clinique gynécologique 736

OBERLING (CH.) et MULLER (J.). — Tentative d'homogreffes parathyroïdiennes chez des poules carencées par un régime pauvre en calcium 744

OLMER (J.) et PAILLAS (J.). — Considérations sur l'histogénèse des angiomes et des télangiectasies hépatiques 755

COMMUNICATIONS

CONTRIBUTION A L'ÉTUDE DES GASTRORRAGIES « SPLÉNOGÈNES ». LES ALTÉRATIONS SPLÉNIQUES ET VASCULAIRES QUI SEMBLENT PRÉSIDER A LEUR APPARITION

par

J. Delarue et E. Maison.

La coexistence de splénomégalies cliniquement primitives et d'hémorragies digestives a retenu depuis longtemps l'attention des pathologistes.

L'augmentation de volume de la rate et les gastrorragies subites et abondantes ont été considérées, à la suite des travaux de Gilbert et ses élèves, au même titre que l'ascite et le développement des circulations anastomotiques porto-caves, comme élément et accident du *syndrome d'hypertension portale* provoqué par le développement des cirrhoses hépatiques. Aussi a-t-on admis communément pendant longtemps que, lorsque la splénomégalie et les gastrorragies constituaient les éléments majeurs, isolés, du tableau clinique, ils étaient néanmoins l'expression d'un syndrome d'hypertension portale en quelque sorte *dissocié*, et relevaient d'une cirrhose latente ; d'autant que celle-ci devenait parfois évidente, après quelques mois, chez les malades ayant survécu aux hémorragies, ou apparaissait anatomiquement certaine à l'autopsie de la plupart de ceux qui avaient succombé à des gastrorragies particulièrement abondantes.

Cependant des cas authentiques de splénomégalies « hémorragiques » absolument isolées, indépendantes du moins de toute cirrhose, avaient été observés. L'on pouvait penser, dès lors, que l'obstacle générateur d'hypertension portale pouvait n'être pas toujours hépatique, mais siéger en un point quelconque du tronc veineux spléno-portal, en amont du foie. L'oblitération thrombosique plus ou moins complète, progressive ou brusque, du système porte, étudiée sucessivement par Stahl, Raiken, Borrmann, Simmonds, s'est montrée capable de déterminer des hémorragies gastriques et une augmentation de volume de la rate.

Ainsi fut créée la notion de *splénomégalie thrombophlébitique* dont Rommelaere, et surtout Dévé et Cauchoix, et plus récemment Carnot et de Léobardy, Frugoni et les auteurs italiens, ont poursuivi l'identification et l'étude, à l'aide de très probantes observations.

Cette splénomégalie présentait bien, en effet, au début tout au moins de son évolution, les caractères anatomo-pathologiques d'une rate de stase.

Mais on a pu constater dans d'autres cas, à la suite de Eppinger et Lubarsch, que les lésions spléniques se rapprochent parfois plus ou

moins, par leur aspect histologique, des splénomégalies primitives en apparence, c'est-à-dire relevant d'un processus morbide à début splénique, telles les splénopathies décrites par Banti, par Gamma, les splénopathies infectieuses ou parasitaires.

Ces constatations ont conduit certains auteurs, comme Chauffard, Eppinger et, plus récemment, Abrami, Roch, à se demander si, comme dans la maladie de Banti, les lésions spléniques ne précédent pas les lésions hépatiques de certaines cirrhoses du foie, sinon de toutes; si, en d'autres termes, la maladie « cirrhotique » n'est pas une maladie de la rate avant d'être une maladie hépato-spléno-portale. Les splénomégalies « hémorragiques » représenteraient ainsi le stade initial clinique décelable de cette affection lentement progressive, et le meilleur argument en faveur de cette conception résiderait dans ce fait que l'on voit tôt ou tard survenir une cirrhose du foie chez les malades qui ont présenté des gastrorragies avec splénomégalie.

Plus récemment, enfin, l'étude anatomo-pathologique de tels cas n'a montré à certains auteurs, dont M. Chevallier, ni altérations cirrhotiques du foie, ni lésions thrombosantes du tronc spléno-portal, mais de simples lésions d'endophlébite plus ou moins diffuses ou segmentaires, parfois même très atténuées.

La question des splénomégalies avec hémorragies apparaît, on le voit après ce préambule, fort complexe. Pas plus que le mécanisme des hémorragies qui les accompagnent, la cause et la nature des lésions spléniques ne sont actuellement précisées, malgré le grand nombre de documents nécropsiques et opératoires, malgré le développement de la pratique de la splénectomie.

Diverses conceptions restent en présence actuellement. Elles se basent sur des arguments cliniques, anatomo-pathologiques et thérapeutiques que l'un de nous a relatés dans un travail d'ensemble récent (1), et sur lesquels nous ne reviendrons pas.

Nous nous bornerons ici à faire état des constatations anatomo-pathologiques, de l'étude des lésions spléno-vasculaires que nous avons pu faire chez 4 sujets observés cliniquement par l'un de nous dans les services de MM. Carnot et Harvier.

OBS. I (2). — Br..., âgé de vingt-huit ans, est hospitalisé, le 14 octobre 1932, dans le service du docteur Harvier. Dix-huit mois auparavant, il a présenté pour la première fois des hématémèses abondantes; on a constaté à ce moment une augmentation importante du volume de la rate, accompagnée d'ailleurs d'un certain degré d'hépatomégalie et d'une ascite transitoire.

L'examen, à l'entrée, met en évidence une splénomégalie de 22 $\times$ 14 centimètres. La rate est indolore à la presion, de consistance ferme. Le foie est légèrement augmenté de volume. Les examens vasculo-sanguins montrent uniquement une augmentation du temps de coagulation (vingt minutes à l'air libre). L'épreuve de la galactosurie provoquée est subnormale. Par ailleurs, le malade présente des signes d'hérédo-syphilis; les séro-réactions sont d'ailleurs, chez lui, partiellement positives. Un traitement anti-syphilitique n'ayant été suivi d'aucune amélioration, une splénectomie est décidée. Mais la veille du

(1) MAISON (E.) : *Les hémorragies digestives au cours des splénomégalies primitives*. Paris, A. Legrand, éditeur, 1934.

(2) Se reporter au travail de E. MAISON *(loc. cit.)* pour le détail des observations ici résumées.

jour fixé par l'intervention, le malade meurt d'une gastrorragie très abondante, survenue inopinément.

A l'autopsie, on ne note pas d'épanchement ascitique.

La *rate*, dont le poids est de 1150 grammes, est lisse et dépourvue de périsplénite. Elle est dure à la coupe ; la tranche de section, de couleur jambonnée, est parsemée de larges travées de sclérose. Au hile splénique se voient plusieurs ganglions du volume d'un haricot.

Les vaisseaux du hile sont très augmentés de volume. Les veines surtout apparaissent dilatées et restent béantes à la coupe ; mais, en aucun point, l'examen macroscopique ne permet de trouver d'oblitération vasculaire thrombosique.

Cette dilatation vasculaire ne s'observe pas seulement au hile splénique. L'examen de la cavité abdominale montre l'existence d'un réseau veineux considérablement développé, montrant l'importance prise par les anastomoses porto-caves : la veine ombilicale ou para-ombilicale semble perméable ; des veines volumineuses apparaissent très visibles dans le petit épiploon et sur la paroi postérieure de l'arrière-cavité ; un riche réseau veineux circule à la face inférieure du diaphragme.

Le *foie* (2080 grammes) présente un aspect cirrhotique des plus nets. La surface est irrégulière et « cloutée ». La coupe du parenchyme permet d'apprécier son extrême dureté, sa coloration chamois et son aspect granuleux.

Après incision et évacuation des caillots qui remplissent l'estomac et le duodénum, la muqueuse de ces deux organes se montre parsemée d'un piqueté hémorragique diffus, qui s'arrête exactement au cardia et prédomine dans la région duodéno-pylorique et la partie haute de la petite courbure. L'examen des autres viscères ne montre rien qui mérite d'être noté.

L'ÉTUDE HISTOLOGIQUE de ce cas a porté sur la rate et les vaisseaux du hile splénique, le foie et l'estomac.

La *rate* est le siège d'une sclérose hyperplasique très accentuée, à la fois capsulaire, trabéculaire et pulpaire.

L'étude d'ensemble de la pulpe splénique montre l'existence d'une hyperplasie fibreuse considérable des cordons de Billroth, avec atrésie des sinus telle que ce n'est qu'en de rares points que l'on peut en observer quelques-uns présentant une lumière béante, rigide, mais très petite. Au sein du tissu fibreux qui envahit toute la pulpe se voient, çà et là, quelques éléments histiocytaires volumineux et quelques îlots myélocytaires. Quelques rares mégacaryocytes sont observés sur les coupes.

Par ailleurs s'observent de petits foyers de stase, avec hémolyse localisée à ces foyers.

Malgré le remaniement architectural profond du parenchyme splénique, les îlots lymphoïdes se voient de place en place à peu près normaux. L'artériole centro-folliculaire présente une paroi considérablement épaissie, une lumière étroite, et, en maint endroit, s'observe une infiltration sidéro-calcaire pariétale, avec aspect feuilleté brunâtre réalisant l'aspect le plus typique des nodules de Gandy-Gamna.

L'examen sur coupes des *vaisseaux du hile* splénique n'a montré nulle thrombose, mais des lésions discrètes et segmentaires d'endophlébite proliférante.

Le *parenchyme hépatique* est altéré par un processus de cirrhose annulaire tout à fait typique dont l'image histologique ne présente guère ici que les particularités suivantes : importance des réactions hyperplasiques du parenchyme; importance des îlots cellulaires inflammatoires dans la sclérose ; présence anormalement abondante, dans celle-ci, de dépôts de pigment ferrugineux. Rien, sur les coupes du foie, ne réalise le groupement histologique de l'inflammation syphilitique.

La paroi gastrique a été étudiée en coupe transversale dans la région de pénétration des vaisseaux courts. Il n'y a pas de lésions de la muqueuse qui ne dépendent de phénomènes de cadavérisation. Un élargissement considérable de la sous-muqueuse tient au développement énorme pris par les vaisseaux qui s'y trouvent. Ceux-ci sont sinueux, irréguliers, formant par leur confluence de véri-

tables lacs sanguins qui arrivent, en certains points, au contact de la musculaire muqueuse, immédiatement adjacents aux éléments glandulaires de la muqueuse. Leur paroi est inégale, amincie en certains points, densifiée ailleurs par une prolifération collagène circonscrite. Leur lumière est gorgée de sang ou de caillots fibrino-cruoriques récents parsemés d'amas de pigment ocre. Autour d'eux, la sous-muqueuse est le siège d'une réaction inflammatoire discrète, avec infiltrats lymphoplasmocytaires disséminés.

Des coupes de l'épiploon gastro-splénique montrent un ganglion en réaction inflammatoire subaiguë et des vaisseaux larges et volumineux, mais indemnes de phénomènes de stase ou de thrombose.

Les coupes de la veine porte, en aval de la rate, n'ont pas montré non plus d'altérations thrombosiques.

Dans cette observation, en somme, si l'autopsie révèle une cirrhose manifeste, la splénopathie constitue la manifestation clinique essentielle. Ses caractères histologiques apparaissent de même bien particuliers, comparables, par beaucoup de points, aux splénopathies de Banti. L'examen de l'estomac montre l'importance considérable des lésions vasculaires intra-gastriques, contrastant avec la discrétion des troubles de la crase sanguine présentés par le malade et que n'avait d'ailleurs extériorisés aucune manifestation hémorragique diffuse. L'importance des lésions vasculaires intra-gastriques et de la cirrhose hépatique montre bien l'extension du processus morbide, et permet de penser que la splénectomie n'eût pas mis le malade à l'abri de la reprise des hémorragies.

OBS. II. — Un homme de quarante-deux ans, J..., est hospitalisé en janvier 1933, dans le service de M. Harvier pour des hématémèses et un melæna abondants liés à une splénomégalie dont la découverte remonte à 1914. A cette date, le malade présenta une gastrorragie abondante suivie d'une grande hématémèse. En 1922, les hémorragies récidivèrent et le malade fut examiné dans le service du professeur Gilbert. On constata, au cours d'un épisode fébrile de longue durée, une circulation veineuse collatérale abdominale sans ascite appréciable, ainsi qu'une phlébite bilatérale à bascule des membres inférieurs.

L'épisode actuel marque la troisième reprise des hémorragies. L'examen, lors de l'entrée à l'hôpital, montre une augmentation de volume notable de la rate malgré la répétition des hémorragies. Le foie, légèrement ptosé, déborde de quatre travers de doigt le rebord costal. Sa consistance est un peu ferme. Le temps de saignement est de sept minutes, le temps de coagulation normal, le signe du lacet négatif. L'épreuve de la galactosurie provoquée donne un résultat normal.

Des transfusions sanguines répétées à plusieurs reprises ayant paré à l'anémie intense, et dans la crainte d'une reprise des hémorragies, la splénectomie est décidée. Elle est pratiquée par M. Guimbellot. Le malade ne peut survivre et succombe quelques heures après.

L'intervention avait été rendue des plus difficiles par une périsplénite adhésive intense et par le développement considérable des veines du hile splénique dont les parois sont apparues, au cours des ligatures, épaisses et friables. On avait été frappé également par la vascularisation considérable de l'estomac, par l'existence, notamment, de multiples veines dilatées reliant la rate à la grande courbure et à la grosse tubérosité.

L'AUTOPSIE montre, dès l'ouverture de l'abdomen, qu'une légère quantité de sérosité purulente apparaît autour des mèches de gaze qui comblent la loge splénique.

Le foie (1420 grammes) est macroscopiquement normal, un peu pâle cependant et un peu moins ferme que normalement. L'estomac, à l'ouverture, laisse échapper une abondante quantité de sang brunâtre La muqueuse montre un aspect ecchymotique diffus d'imbibition cadavérique sur lequel tranche un piqueté hémorragique très net. En aucun point ne s'observent d'ulcérations.

EXAMEN HISTOLOGIQUE. — L'examen de la *rate*, dont un certain nombre de fragments ont été prélevés et fixés aussitôt après l'intervention, montre d'emblée une sclérose hyperplasique intense de la capsule et des trabécules. La prolifération conjonctive est développée également de la manière la plus nette dans la pulpe splénique où les cordons de Billroth réalisent, par leur transformation fibreuse génératrice d'atrésie sinusale, une image typique de scléradénie pulpaire. Il ne persiste plus de place en place que des îlots lymphoïdes rares, peu denses et peu volumineux, associés à une intense sclérose folliculaire péri-artérielle. Le processus de fibro-adénie n'est pas absolument diffus; il ne présente pas du moins partout la même intense prolifération fibreuse. En certains points, les sinus sont beaucoup plus visibles ; ils sont même larges et dilatés, et sont gorgés de sang et d'amas granuleux de pigment ocre. En ces points, s'observe une réaction inflammatoire endothélio-réticulaire avec mobilisation et métamorphose macrophagique des cellules endothéliales et du réticulum funiculaire.

L'étude des artérioles trabéculaires et centro-folliculaires permet de constater que les parois de certaines d'entre elles présentent l'aspect feuilleté, l'infiltration sanguine et pigmentaire, l'imprégnation calcaire, dont l'ensemble réalise des nodules de Gandy-Gamna très caractéristiques. Au sein du foyer d'infiltration sidéro-calcaire qui l'engaine, l'artère est encore visible avec une lumière extrêmement petite, réduite encore souvent par un processus d'endartérite proliférante.

Des coupes intéressant le *hile vasculaire* de l'organe montrent qu'un certain nombre de racines d'origine de la veine splénique (l'une d'elles en particulier qui court sous la capsule avant de pénétrer dans l'organe) sont le siège de lésions de thrombose ancienne et récente. Une coupe du *tronc de la veine splénique* montre une thrombose non oblitérante partiellement organisée, mais formée en majeure partie d'un caillot fibrino-cruorique récent ; par ailleurs, ce caillot sanguin est très partiellement en voie de nécrose suppurative. En d'autres point, la veine splénique réalise plus nettement l'image d'une phlébite chronique hyperplasique avec endophlébite proliférante.

Des vaisseaux courts, prélevés lors de l'autopsie au voisinage de la paroi gastrique, se montrent le siège d'altérations analogues. En dehors des phénomènes de thrombose récente qui peuvent être la conséquence de l'intervention ayant précédé de six heures la mort, on observe des lésions veineuses plus anciennes et méritant d'être notées. La coupe d'une veine, en particulier, montre les remaniements profonds qu'a produits dans sa structure une thrombose oblitérante ancienne, actuellement représentée par une plage homogène de sclérose hyaline. Deux lumières vasculaires secondaires fort volumineuses représentent sans doute deux vaisseaux néo-formés de reperméation très distendus ; ils sont eux-mêmes occupés par des caillots sanguins : l'un tout récent, l'autre déjà organisé.

Des coupes de la paroi gastrique montrent des lésions de la sous-muqueuse identiques à celles de l'observation précédente : présence de nombreuses veines dilatées et gorgées de sang, avec thrombose de quelques-unes d'entre elles.

Le *foie* n'est atteint que d'altérations histologiques assez discrètes, constituées par une légère hyperplasie conjonctive des espaces portes. Le léger degré de stéatose centro-lobulaire observé ne peut être interprété comme un stigmate d'hépatite dégénérative chez ce sujet mort d'anémie aiguë ou de choc opératoire.

Ce cas, en somme, est caractérisé par la localisation élective d'un processus morbide de longue date au parenchyme splénique, aux vaisseaux courts et aux fines ramifications veineuses intra-gastriques, à l'exclusion de toute altération hépatique bien évidente.

OBS. III. — Un Italien de vingt-quatre ans, U..., est hospitalisé le 29 mai 1929, dans le service de M. Harvier, pour des troubles consistant en diarrhée avec douleurs abdominales et liés au développement d'une importante spléno-

mégalie (22 × 15 centimètres). Le foie est normal à l'examen clinique. On ne note aucun trouble de la crase sanguine.

En l'absence de toute hémorragie digestive, la splénectomie est décidée à cause des troubles digestifs. L'intervention, faite par le docteur Michon, montre que la rate est libre d'adhérences, qu'il n'y a pas d'ascite, que le foie et le tronc porte ont un aspect normal. Mais le hile splénique est occupé par de très grosses veines pédiculaires dont les parois semblent épaissies et friables.

Une amélioration très nette des troubles digestifs suivit l'intervention. Mais, trois ans après, survinrent, à plusieurs reprises, des hématémèses abondantes, et peu après l'on notait des signes manifestes d'atteinte hépatique (hépatomégalie, élévation du taux de la bilirubinémie et de la galactosurie dans l'épreuve de la galactosurie provoquée) et une discrète circulation veineuse sous-cutanée abdominale, laquelle a d'ailleurs régressé au bout de peu de temps.

Nous avons repris L'EXAMEN HISTOLOGIQUE de la rate et des vaisseaux spléniques prélevés par intervention du 10 juillet 1929.

La *veine splénique* est le siège d'un processus d'endophlébite proliférante inégalement réparti, très développé en certains points, nul en d'autres. Sur une coupe transversale, nul processus de thrombose ne s'observe en regard de cette prolifération sous-endothéliale. Le *méso conjonctivo-adipeux*, dans lequel se trouvent les vaisseaux du hile splénique et les vaisseaux courts gastriques, est en réaction inflammatoire subaiguë. Il apparaît limité, sur l'un des bords de la coupe, par le péritoine, lequel se montre atteint d'un processus de péritonite fibrineuse en voie d'organisation, intimement lié sans doute aux lésions de périsplénite immédiatement adjacentes.

La *rate* présente, en effet, un épaississement et une sclérose capsulaire considérables ; cette sclérose atteint également, au sein du parenchyme splénique, les trabécules de la rate. Les lésions de la pulpe consistent avant tout en une hyperplasie fibreuse des cordons de Billroth dont le corollaire est l'atrésie et le collapsus des sinus ; la cavité de ceux-ci apparaît par ailleurs libre, et leur revêtement endothélial bien visible. Cette fibro-adénie pulpaire va de pair avec la disparition à peu près complète des îlots lymphoïdes péri-artériels, bien que, en deux ou trois points, se voient des formations lymphoïdes assez volumineuses pourvues d'un centre germinatif particulièrement bien développé. Les artérioles ont une lumière extrêmement réduite au point de devenir virtuelle. Leurs parois subissent, en beaucoup d'endroits, un début d'infiltration sidéro-calcaire qui prend, en deux ou trois points, un développement considérable, réalisant de volumineux nodules de Gandy-Gamna.

Dans cette observation, en somme, la splénopathie observée présente les mêmes caractères anatomo-pathologiques que dans les cas précédents. Des hématémèses ne sont pourtant survenues que longtemps après la splénectomie, fait qui démontrerait bien l'action non exclusive des altérations spléniques dans leur genèse. La splénectomie n'a de même pas empêché le développement tardif d'une cirrhose du foie.

OBS. IV. — Un Espagnol de vingt-cinq ans, P... (R.), est admis, le 13 novembre 1933, à la clinique médicale de l'Hôtel-Dieu (professeur Carnot). Il présente une splénomégalie volumineuse qui, depuis cinq ans, s'est accrue par poussées au cours desquelles le malade accuse des accès de fièvre à type palustre, des douleurs dans le flanc gauche, de la diarrhée, ainsi que — à deux reprises — du melæna.

La rate, qui déforme l'abdomen, mesure 30 × 18 centimètres. La surface en est régulière, la consistance ferme ; elle est indolore à la pression, légèrement mobile avec les mouvements respiratoires. Le foie est de consistance normale ; ses dimensions semblent un peu réduites. Il n'y a ni ascite, ni hémorroïdes, mais une discrète circulation veineuse sous-cutanée abdominale.

L'épreuve de la spléno-contraction adrénalinique se montre très positive, mais

la réduction de volume de la rate ne s'accompagne que d'une polyglobulie de chasse très réduite.

Les épreuves vasculo-sanguines montrent une prolongation du temps de coagulation à vingt-trois et trente minutes avec irrétractilité du caillot, une augmentation du temps de saignement à dix minutes, un signe du lacet subpositif.

La bilirubinémie est sensiblement augmentée ; la galactosurie, normale.

Une splénectomie est pratiquée, le 30 novembre, par le docteur Bergeret. La rate, libre d'adhérences, est facilement extériorisée. La surface de l'organe présente des plaques blanchâtres de péri-splénite. Les vaisseaux du hile sont très dilatés, gorgés de sang, mais leurs parois apparaissent normales, souples et s'affaissent après la section. Aussi loin que le doigt peut explorer, il n'est pas senti d'obstacles, ni de thrombose de la veine splénique ; l'exploration de la veine porte la montre également intacte. On note une abondance considérable de vaisseaux très dilatés circulant dans l'épaisseur du grand épiploon et du méso gastro-splénique. L'extirpation de la rate et la ligature des vaisseaux sont relativement faciles.

L'exploration du foie montre qu'il est plutôt petit, de coloration brun clair, ayant macroscopiquement un aspect de cirrhose. Un prélèvement biopsique est fait au bord antérieur de l'organe.

L'intervention montre enfin qu'il existe une petite quantité d'ascite.

L'EXAMEN HISTOLOGIQUE de la *rate* montre des lésions à peu près identiques à celles qui ont été observées dans les cas précédents : péri-splénite fibreuse, sclérose trabéculaire, fibro-adénie. Mais la sclérose funiculaire, bien que diffuse, apparaît beaucoup plus marquée à la périphérie de l'organe, sous la capsule.

D'autre part, il n'existe nulle part, dans les vaisseaux intra-spléniques, d'images de thrombose; nulle part non plus ne s'observent de véritables nodules de Gandy. Mais les parois artérielles sont loin d'être indemnes de toute altération : elles présentent un aspect feuilleté et sont infiltrées par le sang du vaisseau dont la lumière est, par ailleurs, très rétrécie. Certains globules rouges imprégnant la paroi vasculaire subissent un processus d'hémolyse locale et abandonnent sur plage le pigment ferrique. Ces altérations semblent représenter le stade précurseur de l'infiltration sidéro-calcaire.

Les *vaisseaux spléniques*, prélevés avec le hile de la rate, ne présentent pas d'altérations histologiques notables.

Le fragment biopsique du *foie* a été fixé au formol. Aussi bien notre but n'était-il pas d'étudier de fines altérations cellulaires, mais uniquement de savoir s'il existait déjà une cirrhose constituée.

Or, l'examen histologique montra une hyperplasie conjonctive irrégulière et très intense des espaces portes, en même temps qu'une dislocation de l'architecture de l'organe en certains points par l'hypergénèse de travées conjonctives denses et très actives. Il n'est pas constaté d'altérations cellulaires notables, décelables par les techniques usuelles.

Dans ce cas de splénopathie avec splénomégalie considérable, on retrouve, en somme, les lésions habituelles de fibro-adénie pulpaire, sans formations de Gandy-Gamna et sans thrombose vasculaire. Des lésions de cirrhose hépatique s'observent aussi ; elles apparaissent histologiquement récentes, et cette impression retirée de l'examen histologique est confirmée par les signes cliniques observés chez le malade.

Nous pourrions, à côté de ces quatre observations, relater d'autres cas étudiés par l'un de nous dans sa thèse (1), et qui se montrent fort semblables dans leur expression clinique et leur substratum anatomopathologique. Ces quatre observations résument, nous semble-t-il, les

(1) MAISON (E.) : *loc. cit.*

diverses circonstances dans lesquelles peuvent survenir les gastrorragies liées à une splénomégalie.

Si des différences importantes dans le substratum anatomo-pathologique de tels syndromes peuvent s'observer, c'est bien après confrontation de ces quatre observations qu'elles pourraient être soulignées. Or, la similitude des lésions est, au contraire, frappante dans nos cas.

Nous ne reviendrons pas sur les altérations vasculaires pariétales de l'estomac : elles ont fait l'objet d'un mémoire récent publié avec M. Harvier par l'un de nous (1). Dans les deux cas où une autopsie nous a permis d'en faire l'étude, ces lésions se sont montrées identiques, consistant en ectasies vasculaires de la sous-muqueuse, avec thrombose inconstante et partielle de ces vaisseaux dilatés.

De même, dans nos observations, nous avons noté des lésions du foie, des vaisseaux spléniques et spléno-gastriques, et de la rate.

Essayons de les analyser et de préciser l'importance relative de chacune de ces altérations dans le syndrome réalisé chez nos malades.

Chez deux d'entre eux, nous avons constaté une *cirrhose hépatique* en même temps que la splénopathie (I, IV). Chez un autre (III), une cirrhose a bien été observée cliniquement, mais quatre ans seulement après l'exérèse de la rate. Chez un autre enfin (II), chez lequel les hémorragies gastriques ont été particulièrement répétées et graves, l'examen anatomo-pathologique du foie n'a pas montré de lésions notables de cet organe. Ces faits montreraient bien, à eux seuls, s'il en était besoin, que les gastrorragies des splénomégalies ne relèvent pas d'une cirrhose latente, qu'elles peuvent accompagner des splénomégalies « isolées ».

L'étude, dans nos observations, des *veines du hile splénique*, des vaisseaux spléno-gastriques, du tronc collecteur de la veine splénique, et du tronc porte lui-même ne nous a pas montré de lésions constantes, sinon une dilatation toujours importante des veines du hile de la rate et des vaisseaux courts.

Dans certains cas s'observent des altérations pariétales des veines : phlébite hyperplasique ou endophlébite proliférante; dans d'autres cas, l'on ne peut en mettre en évidence.

De même, si, dans certaines observations (obs. II, en particulier), nous avons pu noter des phénomènes de thrombose veineuse accentuée et ancienne, ou relativement récente, ces altérations de thrombose se sont, même dans ces cas, révélées tout à fait parcellaires, frappant une ou deux branches intra-hilaires d'origine de la veine splénique ou quelque vaisseau court spléno-gastrique. En aucun de nos cas, nous n'avons observé de lésions de thrombose oblitérante du tronc de la veine splénique ni, bien entendu, du tronc de la veine porte. Quand ces lésions existeraient d'ailleurs, elles seraient d'interprétation délicate : une thrombose de la veine splénique, observée chez un malade dont l'observation est rapportée dans la thèse de Camena d'Almeida (2), résultait probablement, comme l'un de nous a pu s'en convaincre par l'examen histologique qui lui en avait été confié, d'une infection veineuse secondaire à une splénectomie pratiquée quelques jours avant la mort.

(1) Harvier et Maison (E.) : « Lésions vasculaires de la paroi gastrique dans les hématémèses des splénomégalies. » (*Bull. et Mém. de la Soc. méd. des Hôp. de Paris*, 3e série, 50e année, n° 7, 5 mars 1934, pp. 320-334.)

(2) Camena d'Almeida (P.) : « Les pyléphlébites au cours du syndrome de Banti. » (*Thèse*, Paris, 1932.)

Quelqu'intéressantes que soient les lésions de thrombose veineuse observées dans les syndromes qui nous occupent ici, quel que soit le rôle qu'elles puissent paraître jouer dans certains cas, ces altérations ne s'observent pas d'une manière assez constante pour que l'on voie en elles la cause de la splénomégalie et des gastrorragies. L'étude de l'un de nos cas (obs. I) suffirait à nous convaincre à cet égard : à l'autopsie d'un sujet atteint de splénomégalie chronique, et chez lequel des hémorragies gastriques particulièrement abondantes étaient survenues à plusieurs reprises, l'étude la plus minutieuse du tronc spléno-portal et de ses racines ne nous ont pas montré le moindre processus de thrombose.

Le terme de « *splénomégalies thrombophlébitiques* » et la conception pathogénique qu'il traduit, nous semble, après étude de ces quatre observations, évoquer plus une apparence fréquente qu'une réalité constante. S'il existe des splénomégalies thrombo-phlébitiques authentiques, elles ne constituent sans doute que des causes fort rares du syndrome : splénomégalie avec hémorragie digestive.

D'autant que les lésions de la rate que nous avons observées ne paraissent pas pouvoir relever d'un tel mécanisme. Ce ne sont pas des lésions de stase; si, parfois, nous avons pu observer, sur les coupes des rates de nos malades, des sinus dilatés et gorgés de sang, c'est d'une manière très parcellaire et très accessoire, dans un parenchyme splénique présentant des lésions qui dénotent une atteinte directe de la rate.

Les *lésions spléniques* constituent le substratum anatomo-pathologique le plus fidèle du syndrome présenté par nos malades. Elles sont constantes et de caractères à peu près identiques. Sclérose capsulaire et trabéculaire, fibro-adénie pulpaire, altérations vasculaires intra-spléniques avec infiltration pariétale sidéro-calcaire, se retrouvent dans toutes nos observations à des degrés divers ; elles constituent les caractères essentiels de cette « splénite chronique hyperplasique » que traduit la splénomégalie.

Les lésions de la rate apparaissant constantes dans les faits qui nous occupent, est-ce à dire, étant donné la similitude des lésions observées dans tous les cas, que nous nous trouvions en présence d'un syndrome étiologiquement univoque ? Une telle hypothèse serait, croyons-nous, absolument contraire à la réalité des faits. Les altérations spléniques que nous avons observées sont en tous points analogues, sinon identiques, avec celles du syndrome de Banti, syndrome étiologiquement indéfini, d'ailleurs. Nous savons qu'on a cru parfois trouver à l'origine de telles lésions si spéciales, si « primitives » en apparence, diverses infections microbiennes ou infestations parasitaires, mycosiques ou autres.

Les résultats de ces diverses recherches se sont montrés inconstants ou entachés d'erreur d'interprétation, assez peu convaincants en somme. Toutes les recherches cliniques et bactériologiques effectuées par de nombreux auteurs, pour tenter de préciser l'étiologie des syndromes que nous étudions ici, se sont pareillement montrées négatives.

Des lésions semblables peuvent bien d'ailleurs, dans la rate comme en d'autres organes, relever d'étiologies multiples infectieuses, parasitaires, toxiques, endogènes ou exogènes. Ce qui importe surtout, sans doute, pour réaliser ces types de lésions spléniques, et l'ensemble anatomo et physio-pathologique dont elles ne sont qu'un élément, c'est bien la qualité et le mode d'action de ou des agents pathogènes. Pour n'évo-

quer, par exemple, que l'un des points encore obscurs du problème, la formation si spéciale réalisée par l'infiltration sidéro-calcaire des parois des vaisseaux spléniques (nodule de Gandy-Gamna) apparaît comme l'effet d'un processus très spécial, mais certainement non spécifique étiologiquement.

A côté de cette question d'ordre étiologique, insoluble actuellement, il en est une autre, d'ordre physio-pathologique, que la constance et l'importance des lésions spléniques oblige à envisager.

Certains auteurs, comme M. Eppinger, comme M. Abrami et ses collaborateurs, ont attribué aux altérations de la rate un rôle quasi exclusif dans la genèse du syndrome qui nous occupe et de ses conséquences. Les hémorragies digestives, observées en cas de telles splénopathies, seraient l'effet de modifications de la crase sanguine produites par l'altération des fonctions de la rate; ces mêmes altérations, et les causes qui les ont provoquées, seraient le facteur déterminant essentiel de l'apparition ultérieure d'une cirrhose hépatique ; certaines cirrhoses hépatiques, par conséquent, seraient précédées par une maladie de la rate. Ainsi, une splénectomie précoce mettrait le malade à l'abri des hémorragies et de la constitution d'une cirrhose hépatique. Nos constatations, en ce qui concerne ces quatre observations tout au moins, ne peuvent confirmer cette manière de voir. Outre que l'examen clinique de nos malades n'a révélé que très rarement des tests d'hémogénie, malgré l'abondance des hémorragies qu'ils ont présentées, l'un d'eux (obs. III) n'a présenté de gastrorragies que trois ans après la splénectomie et, quatre ans seulement après celle-ci, les premiers signes d'atteinte hépatique.

Aussi, la maladie d'étiologie inconnue dont les manifestations initiales les plus frappantes sont une splénomégalie isolée ou une splénomégalie accompagnée d'hémorragies digestives, ne semble-t-elle pas une maladie du foie, ni une maladie de la veine porte, ni une maladie isolée de la rate, mais une affection régionale pouvant atteindre tout le système vasculaire porte et les organes tributaires. L'heureuse expression, créée par M. Chevallier, de « syndromes porto-radiculaires », traduit bien cette diffusion lésionnelle. Ainsi s'explique la coexistence que nous avons notée dans tous nos cas, des lésions spléniques, des lésions veineuses gastriques et spléniques d'ordre divers, des lésions des branches terminales de l'artère splénique (obs. 3, thèse Maison), des altérations inflammatoires du péritoine et des mésos même. Ainsi s'explique aussi la diffusion fréquente de ce processus morbide au foie, et la persistance possible des hémorragies après la splénectomie, du fait, sans doute, de la persistance d'altérations des parois vasculaires qui nous ont semblé jouer un rôle très important.

Une dernière question se pose, après étude anatomo-pathologique de ces observations : celle de la cause *déterminante* des hémorragies gastriques, dont la localisation est commandée par celle du processus morbide.

Toutes les tentatives faites par l'un de nous pour reproduire expérimentalement des hémorragies gastriques par lésions spléniques ou spléno-portales, ont échoué ou n'ont produit d'effet que dans des circonstances si rares qu'elles ne pouvaient paraître que fortuites.

Pour produire des gastrorragies, chez ces sujets préparés à l'hémorragie par de multiples facteurs convergents tels que la stase chronique,

les lésions spléniques et surtout les altérations des parois vasculaires, il faut l'intervention d'un facteur nouveau d'apparition brusque, sans doute vaso-moteur. C'est là une hypothèse que nous formulons, par analogie avec d'autres hémorragies viscérales, d'apparition subite, pulmonaires ou cérébrales, en particulier. Hypothèse de travail dans laquelle nous trouvons la source de recherches ultérieures.

(Travail des services du professeur Carnot et du professeur agrégé Harvier, et du Laboratoire d'Anatomie pathologique de la Faculté. Professeur G. Roussy.)

DIAGNOSTIC ANATOMO-PATHOLOGIQUE ENTRE LES HYPERPLASIES ET LES NÉOPLASIES DE LA MUQUEUSE UTÉRINE. APPLICATIONS A LA CLINIQUE GYNÉCOLOGIQUE

par

M. P. Moulonguet et L. Gasne.

C'est une acquisition solide de la gynécologie dans ces trente dernières années que la connaissance des *hyperplasies de la muqueuse utérine*, déviation du cycle évolutif normal de cette muqueuse.

Cette muqueuse utérine très épaisse, prenant l'aspect tantôt d'un tapis de haute laine, tantôt d'une couche de fongosités, tantôt de polypes confluents, n'est ni une lésion infectieuse, ni une lésion néoplasique; c'est une lésion dystrophique ou, pour mieux dire, l'exagération d'un aspect normal de l'endomètre lors de la période prémenstruelle.

Il n'est pas dans notre intention d'insister sur les circonstances étiologiques où l'on rencontre cette hyperplasie, que la plupart des auteurs ont essayé de rattacher à un fonctionnement défectueux de la glande ovarique. Au point de vue pronostic, cette lésion peut être sérieuse quand elle entraîne, comme c'est fréquent, des hémorragies utérines, mais elle n'est pas par elle-même de mauvaise nature.

Or, il existe, et c'est sur ce point que nous avons l'intention d'insister, une lésion bien différente qui peut se rencontrer, comme l'hyperplasie de la muqueuse utérine, à la période active de la vie génitale, avant la ménopause, et qui donne des signes cliniques analogues à ceux de l'hyperplasie muqueuse utérine : c'est *le cancer du corps utérin*.

Une notion très inexacte s'est petit à petit accréditée, suivant laquelle le cancer du corps utérin est une lésion que l'on ne rencontre que chez les femmes après la ménopause. Nous avons contribué, pour notre part, à montrer, suivant en cela l'enseignement de Lecène, que le cancer de la muqueuse utérine existe avec une fréquence qui n'est pas négligeable avant la ménopause. L'un de nous en a rapporté 8 cas chez des femmes relativement jeunes, et, depuis lors, l'attention étant attirée sur cette question, la très importante statistique de M. Jean Quénu a montré que, sur 57 cas d'hémorragies utérines à l'âge de la ménopause, 4, soit 7 %, étaient dues à l'existence d'un cancer de la muqueuse utérine. M. Claude Béclère a apporté une statistique où le pourcentage se monte à 10 %.

Mme Rosenstein, dans deux importantes statistiques, rencontre 8 % et 11,5 % de cancers de la muqueuse utérine, comme cause de métrorragies avant et à l'âge de la ménopause. On trouverait d'autres chiffres intéressants confirmant *la fréquence du cancer du corps utérin chez les femmes jeunes*, dans l'intéressante thèse de M. Pierre Picard (Paris, 1934).

Un problème est donc posé aux gynécologues, celui de reconnaître à temps le cancer de la muqueuse utérine et de le distinguer des autres lésions qui sont justiciables de traitements différents. C'est qu'en effet, ainsi que nous avons eu l'occasion d'y insister ailleurs, la gynécologie actuelle, en présence des métrorragies graves de la ménopause, se trouve en possession de moyens de traitement divers : elle doit faire preuve de sens clinique et de discernement, chacun de ces traitements convenant particulièrement à telle ou telle lésion. La connaissance du cancer chez les femmes jeunes, sur lequel nous attirons l'attention, rend évidemment plus délicat le choix du traitement à appliquer (voir, à ce sujet, l'importante discussion de la Société de Gynécologie de Paris, 1933 et janvier 1934).

Sans vouloir discuter ici, où ce n'est pas le lieu, des procédés d'exploration que peut et que doit employer le gynécologue, disons seulement que la biopsie obtenue par curettage reste, *dans le cas bien spécifié de ces métrorragies à l'âge de la ménopause*, un des principaux moyens de parvenir à un diagnostic précis. Nous basons cette opinion sur notre expérience personnelle et sur l'avis de MM. Mériel, Muret, Jean Quénu, Villard, Violet, etc.... Il faut, bien entendu, que ce curettage soit pratiqué suivant certaines règles (il peut notamment être précédé et guidé par une hystérographie), moyennant quoi il apporte des renseignements tout à fait précieux. S'il s'agit, en effet, d'une lésion dystrophique, il indique un traitement radio ou curiethérapique et en garantit le succès; s'il s'agit de cancer cylindrique de la muqueuse utérine, lésion radio-résistante, il pose, de l'avis unanime, l'indication d'un traitement chirurgical. Et nous ne parlons pas ici des autres lésions en dehors de notre sujet, qui peuvent se rencontrer et qui, elles aussi, ont des indications thérapeutiques propres.

Les avantages d'une telle méthode sont tels et ses dangers si minimes qu'une seule objection peut lui être opposée : c'est celle qu'ont laissé entendre, dans leur communication, MM. Jean Quénu et Béclère, c'est la faillibilité des examens histologiques faits sur les fragments de curettage. Dans la thèse de Picard, en effet, sur 7 malades considérées, sur la réponse de l'histologiste, comme atteintes de cancers, 2 seulement se sont montrées, lors de l'hystérectomie, réellement porteuses d'une lésion épithéliomateuse. Il est certain que ce genre d'examen nécessite une certaine expérience, et c'est ce qui nous a incités à venir vous apporter le résultat des nombreuses recherches que nous avons faites sur ces lésions de la muqueuse utérine.

Nous allons montrer, sur des projections, les différents aspects sur lesquels on doit baser tantôt le diagnostic de lésion bénigne, tantôt le diagnostic de lésion cancéreuse.

A ce propos, nous voulons nous expliquer sur le terme adopté par l'un de nous de lésion pré-cancéreuse. Il peut prêter à critique du point de vue histologique où, évidemment, le cancer existe ou n'existe

pas ; mais nous l'entendions d'un point de vue clinique pour désigner des lésions dont l'évolution extrêmement lente paraît en contradiction avec le diagnostic de cancer, et qui n'en sont pas moins des épithéliomas atypiques, des néoplasies malignes. Nous ne sommes d'ailleurs pas les seuls à avoir rencontré de pareilles lésions; on trouve, dans la thèse de Picard, une observation de cancer du corps utérin, qui évoluait depuis quatre ans; Caraven (*Picardie médicale*, mars 1934), en rapporte une belle observation avec cinq ans de métrorragies chez une femme de quarante-deux ans; on en trouvera aisément d'autres dans la littérature (Olivarès, Baron, etc.). En ce qui concerne l'histologie, ces lésions sont bel et bien des cancers.

L'épithélioma du corps de l'utérus présente donc, à côté de ses formes indifférenciées et monstrueuses, des formes moins atypiques, et ce sont celles-là dont le diagnostic sur les fragments de curettage peut présenter des difficultés et dont nous nous occuperons seulement. Pour la clarté de la description, on peut les ranger en trois groupes :

1 Le premier groupe renferme des *lésions du type adénomateux* qui paraissent dériver de l'adénome diffus de la muqueuse utérine, c'est-à-dire qu'elles sont caractérisées par une prolifération épithéliale arborescente, rameuse, charpentée par un minimum de stroma. Les cellules de deux revêtements glandulaires contigus sont dos à dos et les lumières glandulaires ont perdu tout à fait l'aspect de doigts de gants; elles susciteraient plutôt la comparaison avec des vrilles ou des tire-bouchons. D'autre part, les cellules épithéliales sont petites et leur protoplasme est indifférencié. Il suffit donc de connaître cette lésion pour n'avoir aucune peine à la classer.

2 Le second groupe renferme des lésions qui ressemblent davantage à la muqueuse utérine hyperplasiée. Ce qui permettra de l'en distinguer, c'est, d'une part, la prédominance de la prolifération glandulaire sur le développement du stroma; d'autre part, la perte des caractères cytologiques normaux des cellules glandulaires.

Si l'on regarde soigneusement une coupe d'hyperplasie muqueuse dystrophique bénigne, on constate que l'équilibre entre les glandes et le stroma reste absolument le même que sur une muqueuse utérine normale; tout au plus, la distension kystique de certaines glandes peut-elle donner un aspect aréolaire et spongieux à la coupe, mais la prolifération épithéliale n'est jamais déséquilibrée; au contraire, sur les coupes que nous montrons de lésion néoplasique, l'anarchie est évidente entre une multiplication exubérante des épithéliums et une réduction très nette du stroma interglandulaire.

Autre caractère aussi frappant, les glandes sont formées de cellules plus hautes que les cellules glandulaires normales; ces cellules sont indifférenciées, elles ne sécrètent plus la substance mucineuse habituelle; enfin elles acquièrent des affinités coloratives nouvelles : il y a la même différence entre ces cellules et celles de l'utérus normal, qu'entre les cellules de la tumeur villeuse rectale et celles de la muqueuse rectale normale.

Nous avons pu d'ailleurs nous assurer, sur certaines coupes d'hystérectomie, que ces caractères pathologiques coexistaient avec d'autres altérations du type néoplasique, appréciables seulement *in situ* et topographiquement, c'est-à-dire la pénétration de ces culs-de-sac glandulaires anormaux dans le myomètre et aussi leur transformation progressive en boyaux cancéreux atypiques.

3 Le troisième groupe renferme les cas où le caractère le plus frappant est la stratification et la multiplication en hauteur des épithéliums glandulaires (elles ne seront naturellement pas confondues avec les bourgeonnements intraglandulaires, aspect banal). Dans certains cas, cette multiplication, qui fait du revêtement des glandes un *épithélium cylindrique stratifié*, coexiste avec les caractères structuraux que nous avons décrits au groupe précédent; c'est

notamment le cas de cette pièce qui a été présentée par l'un de nous à la dernière séance de la Société, et qui avait été recueillie chez une jeune femme âgée de vingt-cinq à trente ans. Dans un autre cas, jusqu'ici unique, recueilli chez une femme de cinquante ans, la disposition des glandes et du stroma se faisait suivant le type normal, et seule la pluri-stratification et l'indifférenciation des revêtements glandulaires était suspecte. L'un de nous a pratiqué dans ce cas une hystérectomie sur la foi de cet aspect histologique.

On trouvera dans le livre récent de Deelmann (de Groningue), « Histopathologie de la muqueuse utérine », des microphotographies nombreuses se rapportant à des lésions de la muqueuse utérine identiques à celles que nous décrivons (par exemple, les fig. 158, 159, 165). En maints endroits de son livre, cet auteur marque le travail diagnostique auquel il s'est livré en écrivant, comme titre de l'observation rapportée, « Adénome ou cancer ? », et il figure côte à côte, comme provenant de la même pièce, des aspects voisins, les uns néoplasiques, les autres nettement bénins (voir fig. 160-161-162, et 153-154-155). L'opinion de Deelmann corrobore absolument la nôtre sur le point des relations morphologiques entre hyperplasie et néoplasie de la muqueuse utérine.

Il serait très intéressant d'étudier aussi les rapports histogénétiques entre l'hyperplasie muqueuse dystrophique et les lésions néoplasiques de la muqueuse du corps utérin; mais nous voulons rester sur le terrain exclusivement pratique, renvoyant, pour cette importante question doctrinale, au beau mémoire de H.-C. Taylor (*Amer. J. of Obst. and Gyn.*, vol. XXII, mars 1932). Cet auteur, comme Meyer, comme Ewing, connaît la succession des aspects histologiques qui mène de la muqueuse utérine pré-menstruelle à l'hyperplasie muqueuse et à l'épithélioma; mais quant au problème de l'histogénèse, après étude personnelle de 415 cas, il aboutit à des conclusions très prudentes.

Nous résumerons ainsi notre communication :

1° Dans l'état actuel de la thérapeutique gynécologique il est indispensable, pour traiter correctement les métrorragies graves et prolongées survenant avant ou à l'âge de la ménopause, d'avoir un diagnostic précis et certain. « Faire le diagnostic étiologique, c'est résoudre la question du traitement. » (J. Quénu et Cl. Béclère.)

2° Le curettage biopsique est souvent la seule manière d'obtenir ce diagnostic indispensable.

3° Il est nécessaire que les histologistes se familiarisent avec les aspects de la muqueuse utérine obtenue par curettage.

4° Nous avons tenté une description et un classement des lésions néoplasiques de la muqueuse utérine, dont la reconnaissance imposera l'indication d'une hystérectomie totale.

M. René Huguenin. — L'étude que viennent de faire mon ami Moulonguet et Mlle Gasne est des plus instructives, comme elle était des plus nécessaires. Cette hyperplasie de la muqueuse utérine, « qui fait saigner » du point de vue de la clinique gynécologique, représente une acquisition, qui n'est pas encore tellement ancienne pour qu'elle soit parfaitement connue. Sans doute, comme vient de le dire Moulonguet, est-il important que les histologïstes se familiarisent avec les *divers aspects* de l'hyperplasie de la muqueuse utérine. Il est nécessaire aussi que gynécologues et chirurgiens comptent avec ce syndrome particulier, dont le

diagnostic ne peut être assuré que par le curettage explorateur. Sa pathogénie vraisemblable conduit à un traitement, dont on peut discuter d'ailleurs diverses modalités, mais qui, en bonne logique, ne doit rien avoir de chirurgical.

Ce n'est pas seulement cliniquement que ce syndrome est particulier, mais encore du point de vue de l'aspect macroscopique, si, par aventure, l'utérus a été enlevé. A l'ouverture du viscère, le chirurgien pourrait être tenté, s'il n'était prévenu, d'interpréter l'aspect de la muqueuse utérine comme caractéristique d'une tumeur maligne : n'est-elle pas en effet épaissie, tomenteuse, presque végétante en certains points ? Mais cette tuméfaction de l'hyperplasie s'étale sur toute l'étendue de la cavité utérine; elle est diffuse, sinon parfaitement régulière, et c'est déjà là, avant le contrôle histologique, un bon élément de diagnostic différentiel macroscopique.

QUEL EST LE PREMIER RELAI GANGLIONNAIRE NORMAL DU PÉDICULE ILIAQUE EXTERNE DES COLLECTEURS LYMPHATIQUES CERVICO-UTÉRINS ?

par

L. Canela.

La *Presse médicale* publiera prochainement les résultats détaillés des recherches que nous avons faites sur les connexions ganglionnaires des lymphatiques de l'utérus. Notre but aujourd'hui est de vous présenter les 130 préparations sur lesquelles sont basées nos conclusions.

A la Société de Chirurgie s'est élevée récemment une discussion au sujet de la situation exacte des ganglions qui constituent le premier relai des lymphatiques collecteurs du col utérin. Cette question a un intérêt pratique. Elle a opposé, d'une part, M. le professeur Cunéo, qui a soutenu la conception qui, depuis ses travaux avec Marcille, est devenue classique; MM. Leveuf et Godard, d'autre part, qui, d'après de nouvelles recherches, sont en désaccord avec lui. Nous exposerons succinctement cette controverse et les recherches que nous avons entreprises sous l'instigation et dans le Laboratoire de notre maître, M. le professeur Rouvière, pour trancher ce différend.

Mais d'abord je rappellerai qu'il existe, sur les parois latérales du bassin, un groupe ganglionnaire important appelé groupe iliaque externe, en rapport principal avec les vaisseaux sanguins iliaques externes; un groupe hypogastrique, dont les éléments sont intriqués avec les branches de division de l'artère hypogastrique, et un groupe du promontoire placé à hauteur du promontoire, près de la veine iliaque primitive. Le groupe iliaque externe est subdivisé en 3 chaînes : chaîne externe, dont les éléments sont sur le côté externe de l'artère iliaque externe; chaîne moyenne, dont les éléments sont sur la face antérieure de la veine iliaque externe; chaîne interne, dont les ganglions sont placés, plus profondément, entre la veine iliaque externe et le nerf obturateur. Chacune de ces chaînes comprend 1, 2 ou 3 ganglions (supérieur, moyen, inférieur); le plus haut placé se trouve au niveau de la bifurcation artérielle iliaque, le plus bas confine l'arcade crurale; le ganglion moyen de la chaîne

interne est normalement volumineux et porte le nom de ganglion du nerf obturateur.

Je rappellerai aussi que, du col utérin, sortent 3 pédicules ou faisceaux de collecteurs lymphatiques : un pédicule se rend au groupe ganglionnaire du promontoire; un autre se distribue à un ou plusieurs des ganglions du groupe hypogastrique; enfin, un troisième, le plus important de beaucoup, va au groupe iliaque externe. C'est sur ce *pédicule iliaque externe* ou *principal* que porte la discussion, et de lui que nous allons parler :

Pour MM. Cunéo et Marcille, le pédicule iliaque externe se rend *normalement* aux ganglions supérieur ou moyen, ou bien supérieur et moyen, de la *chaîne moyenne*. Leurs conclusions sont d'accord avec celles de Bruhns.

MM. Leveuf et Godard, dans de récentes recherches, ont examiné 120 hémi-bassins de nouveau-nés et, d'après ces 120 cas, ont établi que le pédicule iliaque externe méritait bien, normalement, le nom de « principal » ; l'étude statistique de la terminaison de ce pédicule n'a été basée que sur 70 cas qui se répartissent ainsi :

Chaîne interne	30 cas (donc normal).
— moyenne	24 cas.
Situation intermédiaire (entre chaîne interne et chaîne moyenne)	16 —

Dans tous les cas le pédicule aboutissait à un seul ganglion. Leurs conclusions rappellent celles de Peyser.

Nos propres recherches ont porté sur les 130 hémi-bassins de nouveau-nés que j'ai l'honneur de vous présenter. Nos résultats sont, en ce qui concerne la terminaison (1er relai) du pédicule iliaque externe cervico-utérin, les suivants :

Chaîne moyenne	76 cas.
— interne	30 —
— moyenne et chaîne interne	17 —
Situation intermédiaire	4 —
Autre terminaison (chaîne iliaque primitive ou bien chaîne hypogastrique)	3 —

Ajoutons que, lorsque le premier relai est la chaîne moyenne, le pédicule aboutit le plus souvent à un seul ganglion et le plus souvent au supérieur ; mais il est cependant fréquent d'injecter simultanément 2 ganglions : le supérieur et le moyen ; le ganglion inférieur est rarement injecté. Lorsque le premier relai est la chaîne interne, le pédicule aboutit le plus souvent à un seul ganglion qui est le moyen ou ganglion du nerf obturateur ; il est plus rare d'injecter simultanément deux ganglions (moyen et supérieur).

En conclusion, nous dirons, avec M. le professeur Cunéo, que le pédicule iliaque externe du col utérin aboutit *normalement* à la *chaîne moyenne* du groupe iliaque externe (76 + 17 = 93 cas sur 130), tandis qu'il n'arrive à la chaîne interne que dans 47 cas (30 + 17) ; il a présenté une situation douteuse dans 4 cas. Pour plus de détails, nous renvoyons à un article *in Presse médicale* (1934).

(Travail du Laboratoire d'Anatomie de la Faculté de Médecine de Paris. Professeur Rouvière.)

LES ALTÉRATIONS DE L'AORTE AU COURS DES ENDOCARDITES MALIGNES

par

G. Albot et A. Miget.

(Cette communication paraîtra ultérieurement, en Mémoire original, dans les ANNALES D'ANATOMIE PATHOLOGIQUE.*)*

VOLUMINEUSE CAVERNE DU LOBE INFÉRIEUR DU POUMON GAUCHE COMMUNIQUANT AVEC L'AORTE THORACIQUE

par

R. Messimy, P. Isidor et Schmidt.

(Cette communication paraîtra ultérieurement en Recueil de faits, dans les ANNALES D'ANATOMIE PATHOLOGIQUE.*)*

MÉTASTASE HÉPATIQUE LATENTE RÉVÉLÉE PAR LA BIOPSIE AU COURS D'UNE INTERVENTION POUR CHOLÉCYSTITE CALCULEUSE

par

R. Messimy et P. Isidor.

Nous avons eu l'occasion d'observer dans le service de notre maître, M. le professeur N. Fiessinger, une métastase hépatique absolument latente et que fit découvrir une biopsie pratiquée lors d'une intervention pour lithiase vésiculaire. Nous en résumerons très brièvement l'histoire clinique qui doit faire l'objet d'un plus long rapport.

1° OBSERVATION CLINIQUE. — Mme W..., âgée de quarante-quatre ans, entre à la Charité le 3 mai 1934.

Elle se plaint de vagues douleurs dans l'hypocondre droit, peu intenses, mais presque permanentes, sans fièvre, sans ictère. Ces troubles datent d'un an environ.

En octobre 1933', elle a présenté une crise douloureuse plus nette, avec irradiations vers le dos et l'épaule droite.

A ce moment, elle fut subictérique, mais n'eut pas de fièvre.

A l'examen, on note que la malade est grasse, avec un bon état général. Il n'y a pas de subictère. La palpation, très gênée par l'épaisseur de la paroi abdominale, ne réveille pas de douleur. Aucune tuméfaction n'est perceptible.

Les selles ne sont pas décolorées, les urines sont normales.

Une radiographie révèle la présence d'un très volumineux calcul, en cocarde (de 3 centimètres de diamètre environ), logé dans la vésicule et prolongé par une ombre floue vers le collet. On a l'impression que le calcul est engagé dans le canal cystique. On décide de l'extirper.

La malade est opérée le 29 mai, par M. le docteur Desplats, chirurgien de la Charité. Anesthésie à l'éther.

L'ouverture de la vésicule permet de retirer, en même temps qu'une boue noirâtre, un gros calcul brunâtre cholestérinique et calcique.

Au cours de l'opération, le docteur Desplats remarque la congestion du foie et la présence sur cet organe d'innombrables points blanchâtres, de la grosseur d'une tête d'épingle environ.

Intrigué par cet aspect, il prélève un de ces points, sur le bord antérieur de l'organe. Une simple ligature ferme la perte de substances, d'ailleurs infime. La vésicule est ensuite abouchée à la paroi et drainée.

Les suites opératoires sont simples. Mais quelques jours après l'opération, on remarque la présence d'une cyphose dorsale accentuée portant sur D_9-D_{10}. A vrai dire, cette cyphose existait déjà avant l'intervention, mais si légère qu'on n'y avait pas attaché d'importance.

Des douleurs bilatérales en ceinture accompagnent le développement de la cyphose.

Une radiographie montre une destruction complète des corps vertébraux de D^8-D^9-D^{10}. Autour de cette lésion existe une ombre opaque en fuseau.

2° D'autre part, l'examen histologique du fragment hépatique (fixateur : Zenker-Formol) vint nous montrer les faits suivants :

Au milieu d'un parenchyme hépatique congestionné dans l'ensemble, se trouve une petite zone d'une basophilie accentuée. Elle est remplie de cellules très atypiques, disposées en amas, en coulées, parfois orientées autour de minuscules cavités, mais sans qu'on puisse parler de disposition pseudo-glandulaire.

Les noyaux de ces cellules ont une forme très irrégulière, certains sont monstrueux. Les mitoses sont relativement discrètes.

Tout autour de ces cellules indiscutablement cancéreuses, se trouvent d'importants amas de cellules rondes et une réaction conjonctive notable.

Des coupes en séries montrent que la lésion siège au niveau d'un espace porte.

Le reste du parenchyme montre la dilatation des vaisseaux portes et sus-hépatiques, nettement congestionnés, et celle des capillaires.

Les espaces portes sont infiltrés de cellules rondes et il existe un début de réaction conjonctive.

Autour des espaces portes, on note des signes d'hyperplasie cellulaire, avec d'assez nombreuses caryokynèses.

On trouve aussi des images de clarification cellulaire et de dégénérescence graisseuse, surtout nettes vers le centre des lobules.

Il s'agit donc indiscutablement d'une métastase hépatique; son origine est plus difficile à préciser. Il est logique d'admettre qu'elle prit naissance au collet vésiculaire, mais l'épithélioma est trop atypique pour qu'on puisse l'affirmer.

Quant au mode de propagation, celui par les lymphatiques péri-canaliculaires paraît vraisemblable, mais non prouvé.

On sait la relative fréquence des cancers développés au voisinage des calculs vésiculaires, surtout dans les cas de gros calcul donnant une symptomatologie réduite.

Notre observation contribue à montrer l'intérêt de la biopsie dans la lithiase vésiculaire. Récemment, on a insisté sur la valeur des renseignements qu'elle apporte dans les cas d'hépatite associée à la lithiase (Harvier et Caroli, G. Albot et Caroli, etc.).

Le professeur Marcel Labbé et ses élèves ont prouvé d'autre part l'utilité de la biopsie pour l'étude et le pronostic de l'amylose.

Dans notre cas, nous avons pu mettre en évidence très précocement une métastase hépatique absolument latente.

Actuellement, un mois et huit jours après son opération, la malade va parfaitement bien, ne souffre pas de la lésion vertébrale. Son aspect général paraît excellent. Nous publierons son observation complète ultérieurement.

TENTATIVES D'HOMOGREFFES PARATHYROÏDIENNES CHEZ DES POULES CARENCÉES PAR UN RÉGIME PAUVRE EN CALCIUM

par

Ch. Oberling et Jean Muller.

On sait que les greffes glandulaires entre sujets de la même espèce (homogreffes) ont une certaine chance de réussir si elles s'adressent à

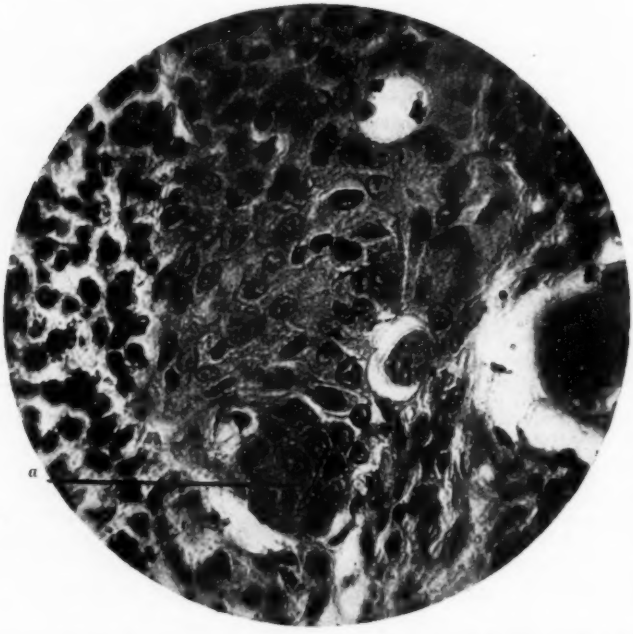

FIG. 1. — *Métaplasie malpighienne du tissu parathyroïdien*, examiné 13 jours après la transplantation. — *a*, noter la disposition en globes des cellules malpighiennes, dont on reconnaît les filaments d'union (microphoto à l'immersion).

des organismes qui ont un besoin exagéré du produit de sécrétion de la glande greffée. Or, Oberling et Guérin (1) ont montré que des poules, placées dans des cages métalliques et privées de gravier, mobilisent leur

(1) OBERLING et GUÉRIN : « Ostéites par carence chez les poules maintenues en cage, leurs rapports avec l'ostéite fibreuse et avec l'hypertrophie des parathyroïdes. » (*Annales d'Anat. path.*, t. XI, n° 2, février 1934.)

calcium osseux et imposent ainsi aux parathyroïdes un surcroît de travail qui se traduit par une hypertrophie souvent énorme de ces organes. On pouvait penser que dans ces conditions des greffes de parathyroïdes eussent quelque chance de succès : nous avons donc greffé des fragments de parathyroïdes sur 9 poules adultes maintenues depuis quelques semaines dans des cages sans gravier et soumises en outre à un régime pauvre en calcium. Chez deux de ces animaux, nous avons effectué encore un blocage du système réticulo-endothélial par l'encre de Chine.

Voici le détail de ces expériences :

I. — Deux poules (A. 92, A. 257), placées dans des cages métalliques et soumises au régime pauvre en calcium depuis le 8 novembre 1933, sont greffées le 28 novembre 1933, dans la bajoue, avec des fragments de parathyroïdes prélevées sur 3 poules normales.

Technique : asepsie rigoureuse. Un fragment glandulaire correspondant environ au tiers d'une parathyroïde est insinué dans l'épaisseur de la bajoue à l'aide d'une pincette fine, après incision cutanée au bistouri. Fermeture de la peau par des agrafes.

Le 11 décembre, soit après 13 jours, ablation des bajoues greffées. Dans les deux cas, on note, au niveau du point greffé, la présence d'un nodule assez volumineux, de consistance ferme.

Examen histologique :

1° Poule A. 92. Nodule de 7 millimètres de diamètre. La majeure partie du nodule est constituée par un tissu lymphoïde extrêmement dense, formé de lymphocytes et de quelques éléments assez volumineux, à gros noyau de forme irrégulière. Au milieu de ce tissu lymphoïde, assez riche en capillaires, on reconnaît de nombreux fragments glandulaires se présentant sous forme de travées épithéliales anastomosées, réalisant par endroits des structures glandulaires typiques. Plusieurs cellules sont en mitose. En un point, on note une *métaplasie malpighienne* typique d'une travée glandulaire, identifiée par la présence de filaments d'union intercellulaires et par des dispositions en globes cellulaires avec ébauches de kératinisation. Le caractère hassalien de cette métaplasie est évident (fig. 1).

2° Poule A. 257. Nodule de 6 millimètres de diamètre contenant de nombreuses travées glandulaires présentant les mêmes caractères que ci-dessus. Le stroma lymphoïde est œdémateux, très vascularisé par endroits, empruntant la structure angiomateuse que présente normalement la bajoue de la poule.

II. — Deux poules (309 et A. 87) placées dans des cages métalliques, soumises au régime pauvre en calcium dès le 8 novembre 1933, greffées le 28 novembre 1933 dans la bajoue, subissent le 18 décembre 1933, soit après *20 jours*, l'ablation des bajoues greffées, qui contiennent chacune un nodule présentant les caractères que nous avons mentionnés plus haut.

Examen histologique :

1° Poule 309. Nodule lymphoïde de 7 millimètres de diamètre. Il ne subsiste plus que d'assez rares travées glandulaires situées en bordure de la masse lymphoïde (fig. 2).

2° Poule A. 87. On ne trouve plus de tissu glandulaire. Le tissu lymphoïde est groupé en petits amas pseudo-folliculaires.

III. — Les deux poules ayant servi à l'expérience I, maintenues au régime pauvre en calcium, sont greffées à nouveau dans la bajoue restante le 18 décembre 1933. Les greffons sont récupérés par ablation des bajoues le 3 janvier 1934, soit au bout de *16 jours*.

Examen histologique :

Poule A. 92. Nodule lymphoïde de 9 millimètres de diamètre, de structure très compacte, en bordure duquel on trouve du tissu glandulaire assez bien conservé. Disposition trabéculaire et glanduliforme, mitoses assez nombreuses (fig. 3).

Poule A. 257. Nodule de 11 millimètres de diamètre. Vascularisation importante. On retrouve en bordure quelques rares travées épithéliales. Centre nécrotique.

IV. — Deux poules (A. 657 et A. 658), au régime pauvre en calcium depuis le 16 décembre 1933, sont greffées le 22 janvier 1934, l'une dans le tibia, après trépanation, l'autre dans le muscle pectoral.

La poule greffée dans le tibia meurt après une frature secondaire de l'os à l'endroit de la greffe. On ne trouve plus trace de parathyroïde à cet endroit.

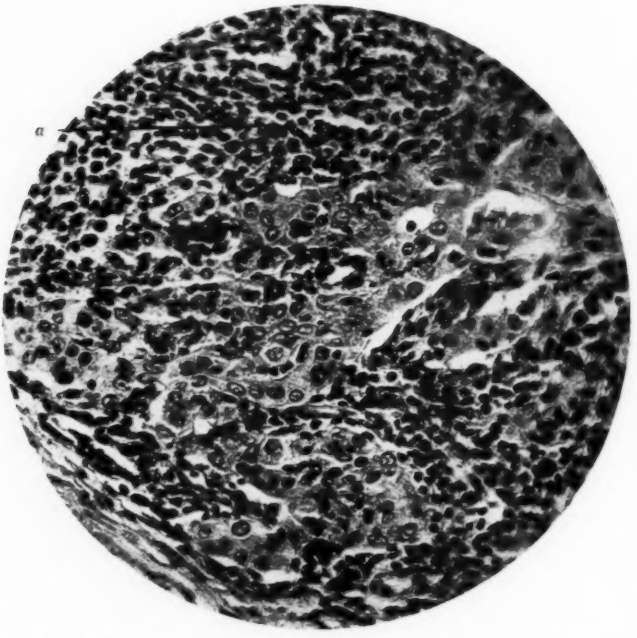

FIG. 2. — *Vestiges de tissu parathyroïdien*, 20 jours après sa greffe dans la bajoue. — Disposition trabéculaire des éléments épithéliaux, noyés dans un stroma lymphoïde compact (fort grossissement). *a*, tissu lymphoïde.

L'autre animal, greffé dans l'épaisseur du muscle pectoral droit, est sacrifié au bout de *17 jours*, soit le 8 février 1934.

Examen histologique :

Gros nodule lymphoïde de plus de 1 centimètre de diamètre, présentant à la périphérie des aspects d'envahissement musculaire très frappants (fig. 4). Il ne subsiste que de très rares éléments épithéliaux.

V. — Deux poules (A. 653 et A. 641) sont au régime pauvre en calcium depuis le 16 décembre 1933. A partir du 22 janvier 1934, on procède à un blocage de leur système réticulo-endothélial par l'encre de Chine. Elles reçoivent à cet effet, deux fois par semaine, une injection intra-veineuse de 2 centimètres

cubes d'encre de Chine diluée. Le 1er février 1934, ces deux animaux sont greffés avec des fragments de parathyroïde, l'un dans le muscle pectoral, l'autre dans la bajoue. Au moment de la greffe, on complète le blocage par l'injection, au voisinage immédiat du greffon, de 0,5 centimètre cube d'encre de Chine diluée au tiers.

Le 21 février 1934, soit au bout de *20 jours*, on sacrifie la poule A. 693, dont le pectoral contient un gros nodule dur. Le tissu musculaire environnant est encore nettement imbibé d'encre de Chine.

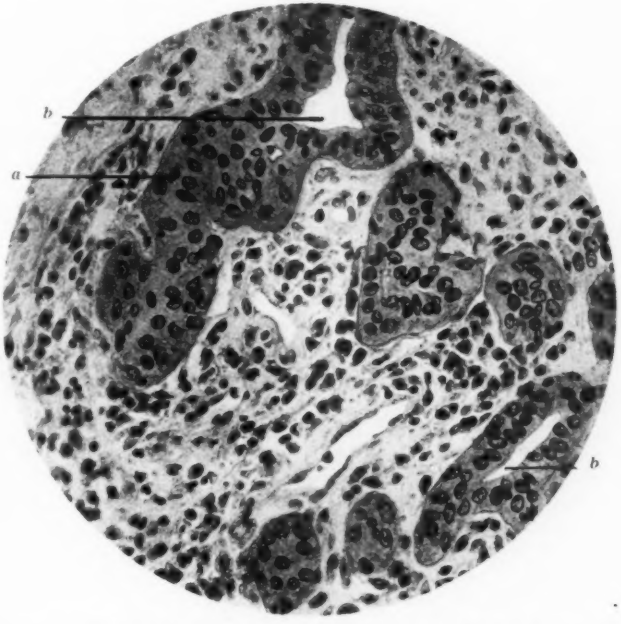

FIG. 3. — *Fragment de tissu glandulaire*, 16 jours après la greffe. — Disposition trabéculaire et glanduliforme. *a*, noyau en mitose. *b*, formations glandulaires (fort grossissement).

Examen histologique :

Nodule intra-musculaire de 9 millimètres de diamètre, lymphoïde, à centre fibreux. A la périphérie de ce nodule, il subsiste plusieurs petits amas de cellules épithéliales, dont la plupart montrent des signes dégénératifs évidents. Par endroits, il ne reste plus que des noyaux agglomérés en petites masses syncytiales.

Le même jour, on fait l'ablation de la bajoue de la poule A. 641. Elle contient un nodule noirâtre qui, au microscope, montre une structure lymphoïde uniforme, sans qu'il persiste de tissu glandulaire.

Nos homogreffes parathyroïdiennes n'ont donc pas donné de résultats durables. Mais ces recherches présentent cependant un intérêt certain :

1° Bien que, vers le vingtième jour, le tissu glandulaire ait pratiquement disparu, il persiste, jusqu'à la fin de la deuxième semaine, du parenchyme parathyroïdien, dont la disposition trabéculaire et glanduliforme, bien différente de la structure du greffon initial, accuse une adaptation fonctionnelle évidente. Il est donc indiscutable que la greffe présente un début d'évolution, et la fréquence des mitoses semble témoigner d'une prolifération énergique du tissu glandulaire ; mais elle est aussi l'expression de la résistance ultime d'un parenchyme qui va disparaître, détruit par la poussée envahissante du stroma réactionnel qui l'entoure.

FIG. 4. — *Zone périphérique d'un nodule lymphoïde*, examiné 17 jours après la greffe intra-musculaire d'un fragment de parathyroïde. — A remarquer le caractère envahissant de ces formations lymphoïdes (grossissement moyen).

Rappelons ici que Knauer, dans le traité de Lexer sur les transplantations, après avoir cité quelques résultats passagers de Biedl, de Leischner, de Walbaum et d'autres encore, conclut que les homogreffes de parathyroïdes ne sont que d'une efficacité douteuse. Seuls, H. et A. Christiani (1) ont obtenu la réussite et la persistance de syngénésiogreffes,

(1) CHRISTIANI (H. et A.) : « Réussite et persistance des homogreffes de la glande parathyroïde. » (*C. R. Soc. biol.*, Paris, vol. 92, 1925.)

entre rats de la même portée. Ils auraient même observé des résultats positifs chez le singe.

2° Nous avons observé dans un cas un aspect particulier du tissu parathyroïdien greffé, caractérisé par une métaplasie malpighienne. Cette métaplasie, indiscutablement régressive, de *type hassalien*, démontre la solidarité ontogénique du système branchiogène parathyréo-thymique. La relation existant entre les parathyroïdes, le thymus, la thyroïde et le corps branchial a été, il y a quelques années, mise en évidence par de Winiwarter (1), dont les déductions ont été confirmées par les observations de Florentin et Weiss (2), de Nonidez et Goodale (3), d'Oberling et Guérin (4).

3. Nous avons constaté que le blocage du système réticulo-endothélial n'exerce aucune influence sur l'évolution des homogreffes parathyroïdiennes chez la poule.

4. Nous avons observé enfin qu'une *réaction lymphoïde* considérable accompagne la résorption des greffons parathyroïdiens. Ce n'est pas qu'une curiosité cytologique, mais un fait qui trouve une application pratique d'ordre critique.

Roskin (5), en effet, a effectué, il y a quelques années, une série de recherches sur l'hétérotransplantation des tumeurs malignes. Au cours de ces recherches, il fut amené à greffer sur des poules, à système réticulo-endothélial bloqué par le saccharate de fer, des fragments d'adénocancer de la souris et de cancer mammaire humain. Ces greffes, qui furent faites dans le muscle pectoral, aboutirent à la formation de nodules tumoraux de 0,75 à 1,5 cm. de diamètre, qui, en dehors de vestiges épithéliomateux plus ou moins bien conservés, se montrèrent constitués par du tissu lymphoïde. Frappé par l'aspect envahissant de ces néoformations lymphoïdes et par les caractères cytologiques de certains de leurs éléments constituants, cet auteur crut pouvoir affirmer qu'il s'agissait soit d'un lymphosarcome, soit d'un lymphogranulome, sans d'ailleurs préciser le rôle joué par les fragments de tissu implanté dans la genèse de ces formations nouvelles.

Or, à l'étude des descriptions histologiques apportées par Roskin et des nombreuses microphotographies illustrant son travail, il apparaît que, de toute évidence, ces foyers soi-disant lymphosarcomateux ou lymphogranulomateux, et les nodules lymphoïdes qui firent suite à nos tentatives d'homogreffes parathyroïdiennes, constituent la manifestation identique d'un seul et même processus réactionnel histiocytaire, qui, par sa qualité et son intensité, ressort comme un phénomène particulier à la poule.

(1) Winiwarter (de) : « Thymus, thyroïde, parathyroïdes, corps branchial ultime et leurs relations réciproques. » (*Liége médical, n° 6, 1927.*)

(2) Florentin (P.) et Weiss (M.) : « Structures hassaliennes et pseudo-hassaliennes. » (*Comptes rendus Ass. des Anatomistes, 27e réunion,* 1932, p. 273.)

(3) Nonidez (José-F.) et Goodale (H.-D.) : « Histological studies on the endocrines of chickens deprived of ultraviolet light. I. Parathyroids. » (*Amer. Journ. of Anat.*, t. 38, 1926-27, pp. 319-341.)

(4) Oberling (Ch.) et Guérin (M.) : « Les modifications des parathyroïdes dans les ostéites par carence chez la poule. » (*Comptes rendus Ass. des Anatomistes,* Lisbonne, 10-12 avril 1933.)

(5) Roskin (G.) : « Die Heterotransplantation der bösartigen Geschwülste. » (*Zeitschrift f. Krebsforschung,* 24, 1927, p. 515.)

HERNIE INGUINALE DROITE CONTENANT UN APPENDICE SAIN

par

Du Bourguet et Giraud.

Nous avons eu l'occasion d'opérer, dans le service de notre maitre, le professeur Clavelin, du Val-de-Grâce, un jeune soldat porteur d'une hernie inguinale droite datant de l'enfance et qui se manifestait parfois par des tiraillements, sans avoir jamais provoqué le moindre accident.

A l'examen, hernie banale inguino-scrotale située en avant des éléments du cordon, et dont le contenu épiploïque se réduisait facilement.

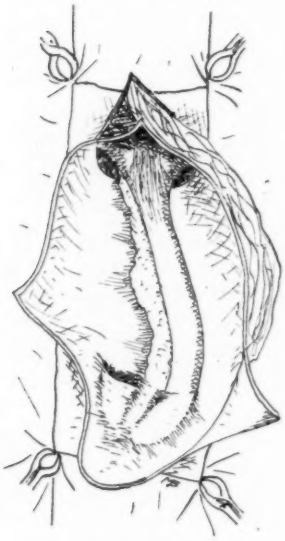

Appendice dans le sac herniaire.

A l'intervention sous rachi-anesthésie à l'allocaïne à 1/10e, nous découvrons un sac facile à isoler des éléments du cordon dans lequel on sent un cordon dur et régulier. A l'ouverture de ce sac, on trouve un appendice normal, un peu long (10 centimètres), adhérent à la paroi postérieure et dont le méso est particulièrement gras. Un décollement appendiculo-pariétal permet de libérer sa racine évasée et son corps. Au doigt introduit dans l'orifice inguinal profond, on reconnaît le fond du cæcum, et plus haut, après avoir retiré ce dernier, le confluent iléo-cæcal. Hémostase, écrasement, ligature et section première de la base de l'appendice ; enfouissement du moignon et fermeture du sac herniaire. On dissèque alors l'appendice, dont la pointe est particulièrement adhérente au sac, au niveau d'un anneau de Ramonède.

Réfection de la paroi en deux plans pré-funiculaires, crins sur la peau. Cicatrisation *per primam*.

Les hernies de l'appendice, lorsqu'il accompagne le cæcum, s'expliquent fort bien. Il existe soit un défaut d'accolement du cæcum et du côlon droit, et l'on peut trouver ces organes dans des sacs de hernies inguinales, crurales, ischiatiques, diaphragmatiques et même ombilicales : ici, la mobilité de l'appendice est fonction de la mobilité du cæcum et du côlon; soit un excès de développement avec accolement secondaire, et cela explique les hernies dites par glissement (Lardennois et Ockinczyc) ou hernies charnues naturelles de Scarpa; on peut alors trouver l'appendice dans un sac herniaire inguinal ou crural, exceptionnellement ischiatique.

Lorsqu'il s'agit d'appendice dans une hernie inguinale, divers types ont été décrits selon le contenu accessoire de la hernie : appendicocèle pur, hernie cæco-appendiculaire, hernie iléo-cæco-appendiculaire, hernie iléo-appendiculaire, hernie appendiculo-épiploïque.

Ces hernies sont plus fréquentes à droite qu'à gauche (10 % pour Jouen (1) et se voient surtout chez l'homme.

La situation de l'appendice isolé et libre dans un sac herniaire tient à la situation basse du fond du cæcum, à la longueur de l'appendice ; certains auteurs, à la suite de Sandifort (2), ont émis l'hypothèse que l'appendice était entraîné par la descente du testicule : celui-ci « remorquant l'appendice jusque dans les parties honteuses externes ». Et en faveur de cette hypothèse, citons les cas de hernie extra-sacculaire de l'appendice, ou les hernies de l'appendice sans sac, le cas de Du Pasquier et Voisin (3), où l'appendice était en rapport avec les éléments du cordon au voisinage d'un testicule ectopique; ces auteurs pensaient avoir saisi le premier stade de la hernie de l'appendice entraîné par la migration testiculaire.

L'intérêt de notre observation réside en ce fait qu'il s'agissait d'un appendice long continuant presque en entonnoir la direction du cæcum; donc, pour Quénu et Heitz-Boyer, un appendice de type fœtal. D'autre part, il avait un méso gras, et était fixé dans le sac herniaire par un accolement secondaire que nous avons dû décoller ; sa pointe était en saillie dans le sac, mais appliquée intimement contre la paroi du sac, elle semblait arrêtée au niveau d'un anneau de Ramonède. Nous ne croyons pas, dans le cas particulier, faire appel à la migration testiculaire pour expliquer ce cas d'appendicocèle pur, la simple théorie du glissement suffisant à l'expliquer.

On conçoit cependant qu'en cette position anormale l'appendice puisse être comprimé (bandage, traumatisme), soit particulièrement irrité par un calcul inclus, par exemple, et que son inflammation détermine des accidents graves : c'est d'ailleurs à l'occasion d'une complication de cet ordre que le diagnostic d'une telle lésion a pu être posé : appendicite herniaire, étranglement de l'appendice hernié, ou phlegmon scrotal.

Il convient donc, pour prévenir toute complication, d'enlever l'appendice, si, par hasard, on le rencontre dans un sac herniaire.

ÉPITHÉLIOMA MALPIGHIEN DU PANCRÉAS

par

L. Cornil, M. Mosinger, J. Olmer et M. Audier.

Les formes déviées des épithéliomas exocrines du pancréas (Oberling et Guérin), sont du type cystopapillaire, muqueux, trabéculaire, ou du type métaplasique malpighien.

La dernière variété est tout à fait exceptionnelle. Oberling et Guérin, dans leur ouvrage, n'en citent que 9 observations et nous n'en avons pas relevé, depuis, dans la littérature.

Dans l'observation qu'il nous a été donné de recueillir, on relève, côte

(1) Jouen : « De l'appendicocèle, — d'après les chirurgiens de l'ère listérienne. » (*Thèse* de Paris, 1906-1907.)

(2) Sandifort : *Icones herniæ inguinalis congenitæ*, Leyde, 1781, p. 173.

(3) Du Pasquier (E.) et Voisin (R.) : « Anomalies de l'appendice. » (*Société Anatomique*, 1902, p. 587.)

à côte, 3 aspects : un aspect cysto-papillaire, un aspect trabéculaire, et un aspect malpighien spinocellulaire.

Histoire clinique résumée. — Agé de soixante et un ans, le malade est entré à l'Hôtel-Dieu pour anorexie totale, vomissements et mauvais état général. Cette affection, évoluant depuis deux mois environ, ne s'était jamais manifestée par des crises douloureuses.

A l'examen, la présence d'une tumeur de l'épigastre fait penser à un cancer de l'estomac. L'intervention devait démontrer que cette masse était une fausse tumeur ; il s'agissait d'un fécalome du côlon. L'estomac était normal. On perçut une tuméfaction de la région surrénalienne gauche. L'on pensa à une

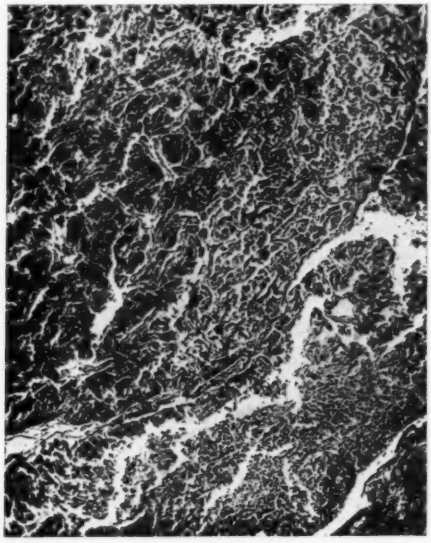

Fig. 1. — *Aspect pseudo-papillaire.*

tumeur de la surrénale, qui se serait manifestée, cliniquement, par la cachexie marquée, l'adynamie extrême et l'hypotension.

A l'autopsie, l'on constata que cette tumeur était une masse ganglionnaire pararénale gauche, sur laquelle était couchée la surrénale. Il existait d'autres ganglions juxta-aortiques volumineux.

Par ailleurs, on releva l'existence d'un néoplasme du corps du pancréas. La tumeur pancréatique était arrondie, du volume d'une mandarine, et assez bien limitée, en particulier sans propagation antérieure ou postérieure. Il n'y avait pas de métastases viscérales.

Etude histologique. — De nombreux fragments, prélevés en des points différents, ont été étudiés.

D'une façon synthétique, on peut décrire, trois types d'aspects : pseudo-papillaire, trabéculé, malpighien spino-cellulaire.

1° *L'aspect pseudo-papillaire* s'observe au niveau de plages tumorales qui.

à première vue, donnent l'impression d'une structure compacte. Une étude attentive montre que ces plages, d'allure massive, sont contenues dans une paroi collagène épaisse entourée d'une gaine inflammatoire de lymphocytes.

Par ailleurs, la masse néoplasique est fendillée et composée de travées conjonctivo-vasculaires revêtues de nombreuses couches de cellules cubiques ou polyédriques, à protoplasme amphophile, à noyau central arrondi et nucléolé. Il apparaît ainsi que les plages d'aspect massif résultent de la fusion latérale de végétations papillaires et pseudo-papillaires, dans un conduit excréteur (végétations intracanaliculaires).

En certains points, les éléments néoplasiques, dans ces plages, offrent une tendance à la métaplasie malpighienne caractérisée par l'éosinophilie du proto-

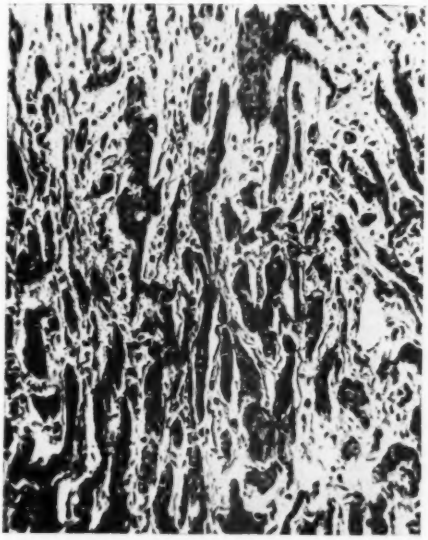

FIG. 2. — *Aspect trabéculé simple.*

plasme, l'augmentation de la taille cellulaire et une forme polyédrique accusée.

2° *Le type trabéculé* se présente sous une forme de travées cellulaires d'épaisseur variable, généralement effilées, et constituées par des cellules cubiques, arrondies ou polyédriques, à protoplasme basophile ou amphophile, à noyau relativement petit et exactement arrondi, pourvu ou non d'un nucléole vrai. Le stroma interposé est infiltré de lymphocytes et de plasmocytes.

3° *Le type malpighien spino-cellulaire* occupe la plus grande partie des préparations étudiées. Il affecte une ordination variable. Généralement, les zones malpighiennes sont formées de travées cellulaires présentant, de-ci de-là, des renflements moniliformes. Les cellules constitutives de ces travées sont volumineuses, polyédriques et offrent un protoplasme abondant éosinophile, ainsi qu'un noyau arrondi ou ovoïde, à basichromatine plus ou moins abondante, pourvu généralement d'un ou de deux nucléoles acidophiles. La plupart de ces éléments sont munis de ponts intercellulaires. Les phé-

nomènes de dyskératose sont prononcés. Ils se traduisent tantôt par l'apparition endo-cellulaire de blocs de kératine, tantôt par la dégénérescence kératinisante, massive, des éléments tumoraux; tantôt par l'apparition d'un anneau acidophile péri-cellulaire limitant un cadre clair péri-protoplasmique.

Exceptionnellement, on relève une ébauche d'ordination cellulaire concentrique.

L'aspect malpighien spino-cellulaire se rencontre dans des plages tumorales massives qui subissent fréquemment, dans leurs segments centraux, une dégénérescence pulvérulente ou se transforment en volumineux blocs de kératine.

Enfin, certaines zones tumorales sont formées de cellules malpighiennes isolées, égaillées dans un tissu de sclérose collagéno-fibroblastique, et subissant généralement une kératinisation massive.

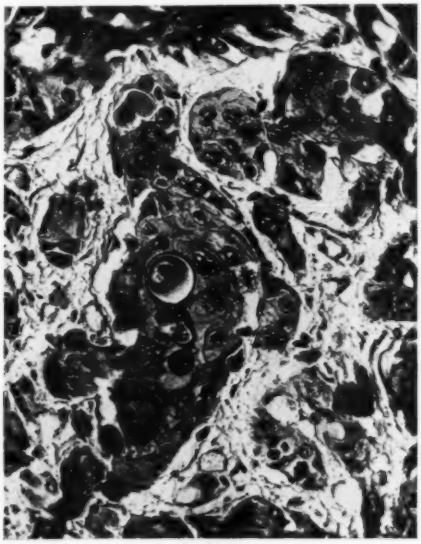

FIG. 3. — *Aspect malpighien spino-cellulaire.*
Remarquer la présence de ponts intercellulaires et, au centre, celle d'une volumineuse cellule dyskératosique.

En résumé, il s'agit d'un épithélioma présentant, dans la plus grande partie de son étendue, l'aspect d'un épithélioma spino-cellulaire trabéculé avec phénomènes de dyskératose prononcée. De plus, on relève des aspects pseudo-papillaires intracanaliculaires et trabéculés pancréatiques.

La coexistence de ces différents types structuraux facilite l'interprétation histogénétique de la tumeur. L'on sait que 3 conceptions principales peuvent être soutenues, en ce qui concerne les épithéliomas malpighiens des viscères.

1° La conception dysembryoplasique, d'après laquelle la tumeur se développe aux dépens d'ilots épidermiques.

2° La conception métaplasique précessive, qui admet la préexistence d'une métaplasie intracanaliculaire d'origine inflammatoire.

3° La conception de la métaplasie intratumorale, qui est admise par Oberling et Guérin, et d'après laquelle la métaplasie malpighienne survient au cours du développement du cancer exocrine.

Notre observation plaide en faveur de la réalité de ce dernier processus. Nous avons pu suivre en effet, au microscope, la métaplasie malpighienne dans des plages pseudo-papillaires, d'origine canaliculaire évidente. Par ailleurs, dans les zones pancréatiques extratumorales, nous n'avons relevé aucun signe d'inflammation, ni de métaplasie malpighienne au niveau des canaux excréteurs.

(Laboratoire d'Anatomie pathologique de la Faculté de Médecine de Marseille. Professeur L. Cornil.)

CONSIDÉRATIONS SUR L'HISTOGÉNÈSE DES ANGIOMES ET DES TÉLANGIECTASIES HÉPATIQUES

par

Jean Olmer et Jean Paillas.

La pathogénie et l'histogénèse des angiomes en général, et de l'angiome hépatique en particulier, ont donné lieu à de vives discussions. Pour certains auteurs, le tissu originel de l'angiome caverneux est formé par des vaisseaux normaux adultes. Borst, au contraire, croit que les capillaires sont pris les premiers. Borst et Rindfleisch attribuent, dans le mécanisme pathogénique du cavernome, une importance capitale à l'hyperplasie fibrocytaire péri-capillaire, qui serait le fait primitif. La rétraction de ce tissu néoformé raccourcirait le vaisseau, tout en augmentant le calibre. Borst et Rindfleisch ont même comparé le cavernome à un fibrome télangiectasique. Parfois, la prolifération fibroblastique est si intense, qu'il se forme de véritables aires fibreuses, pouvant aboutir à la cicatrisation fibreuse et entraîner la guérison de l'angiome. Pour d'autres auteurs, l'angiome caverneux serait une véritable tumeur dysembryoplasique (Unna). Albrecht a émis l'hypothèse que tout cavernome du foie est un tissu malformé à potentiel de croissance limitée. R. Leroux et L. Cornil, par ailleurs, ont pu soutenir, à propos d'un cas d'hépatite subaiguë avec cirrhose compliquée d'angiomatose (*Soc. Anat.*, avril 1923), l'origine infectieuse de bien des tumeurs vasculaires. L. Cornil a repris, avec M. Mosinger, cette conception de l'origine des angiomes dans un travail sur les angiomes intrarachidiens (*Annales d'Anat. pathol.*, décembre 1932) ; l'étiologie inflammatoire pourrait même s'étendre aux angiomes congénitaux, si l'on fait intervenir une infection intra-utérine comme *primum movens* de cette débilité vasculaire congénitale.

Ayant eu récemment l'occasion d'étudier un cas d'angiome du foie dont l'image histologique plaide en faveur de cette conception, nous avons cru intéressant de verser aux débats cette observation. Par

ailleurs, le rôle que nous pensons devoir attribuer aux cellules de Kupffer dans la formation des lacunes vasculaires constitue le second point particulier de notre communication.

B... (Rosa), âgée d'une quarantaine d'années, est vue, à la consultation du professeur Olmer, au mois de septembre 1933. De nationalité arménienne, elle ne parle pas le français; de ce fait, on ne peut obtenir qu'un interrogatoire succinct.

Elle ressentirait une pesanteur abdominale vague; elle ne souffre pas après les repas, elle ne vomit pas; elle n'accuse aucun trouble intestinal. Il n'existe ni amaigrissement, ni céphalée, ni troubles cardiaques ou dyspnéiques. Il n'y a ni prurit, ni tendance aux hémorragies. Elle a remarqué elle-même la présence d'une masse abdominale dans l'hypocondre droit et, au-dessous d'elle, une tumeur mobile « qu'elle déplace avec curiosité dans sa cavité abdominale ».

L'examen de l'abdomen révèle, sous une paroi souple et amaigrie, un foie énorme qui s'étend en bas jusqu'à la crête iliaque droite et dépasse à gauche l'ombilic; de surface ficelée et marronnée, il n'est pas douloureux. Son bord inférieur est arrondi et se perd insensiblement dans la profondeur de l'abdomen. Au niveau du bord gauche, à la hauteur de l'ombilic, existe une tumeur, du volume du poing, qui paraît retenue au foie par un pédicule assez long et assez souple pour lui permettre sa mobilisation dans tous les sens. La consistance en est celle d'un lipome dur. Sa palpation est tout à fait indolore.

La rate est largement percutable. Les champs ganglionnaires inguino-axillaires et cervicaux sont entièrement libres. L'auscultation du cœur révèle un souffle systolique aortique qui se propage dans les vaisseaux du cou.

Les poumons n'offrent aucune particularité stéthacoustique. Le système nerveux est indemne. Les pupilles sont égales, régulières, contractiles.

Différents examens complémentaires sont pratiqués; une intradermo-réaction de Casoni avec du liquide bovin, est négative; il en est de même d'une autre intradermo pratiquée avec du liquide hydatique humain. Dans le sang, la réaction de Bordet-Wassermann est positive. Le taux de l'urée est de 0,55.

Numération globulaire : globules rouges, 3.800.000; globules blancs, 4200; taux d'hémoglobine, 80 %; — formule leucocytaire : polynucléaires neutrophiles, 82 %; polynucléaires éosinophiles, 2 %; lymphocytes, 16 %.

Le signe du lacet est négatif : temps de coagulation, 10 minutes; temps de saignement, 5 secondes; caillot, rétractile.

La malade accepte l'opération qui est pratiquée, le 23 octobre 1933, par le docteur Marcel Arnaud, chirurgien des Hôpitaux.

Laparotomie médiane sus et sous-ombilicale. On découvre :

1° Un énorme lobe droit du foie formé en réalité d'une languette hépatique recouvrant une énorme tumeur bosselée, rouge vineuse, agrémentée de pigmentations violettes de type angiomateux, du volume d'une tête d'adulte. Cette tumeur dépend de la face inférieure du foie et occupe la totalité de l'hypocondre droit jusqu'à la ligne médiane, profondément fixée en haut, en dehors, en dedans et en arrière.

Seule, la convexité inférieure est partiellement libre, unie par quelques tractus péritonéaux au duodénum et au méso-côlon. Toutes ces adhérences, qu'elles soient serrées ou lâches, sont très vascularisées, et la moindre tentative de frottement à la compresse provoque à leur niveau un suintement en gouttes, une véritable transpiration hématique.

2° Une tumeur de même nature, mais moins tourmentée de contours, plus régulièrement ovalaire, du volume du poing environ, formée aux dépens du bord du foie, mais repoussée à gauche de la ligne médiane par la masse hépatique droite, décrite tout à l'heure. Cette formation tumorale est dure. Elle est appendue par une languette du foie qu'elle a pédiculisée sous son poids et par l'effort de ses adhérences, languette très remaniée par un processus angiomateux analogue à l'angiomatose diffuse qui s'aperçoit, du reste, sur tout

le bord du lobe droit du foie et uniquement du lobe droit. Sur la partie gauche de cette tumeur se trouve la vésicule dont le péritoine est sillonné de nombreuses veines turgides. Cette vésicule paraît du reste saine, bien qu'elle soit entièrement dans l'hypocondre gauche, entraînée par la poussée de la tumeur droite inférieure qui l'a délogée.

Le côlon transverse et l'estomac sont refoulés, mais ne contractent aucune adhérence spéciale avec ces tumeurs hépatiques.

On ne peut visiblement effectuer aucune manœuvre utile sur cette tumeur hépatique volumineuse, et on se contente d'une *biopsie*, par exérèse de la petite tumeur, la tumeur mobile qui avait d'ailleurs motivé l'intervention.

Section du péritoine après hémostase des vaisseaux turgides péricystiques. Libération de la vésicule. Dégagement de la partie gauche de la tumeur de son revêtement péritonéal.

Section du rebord du foie avec suture de la tranche de section au fur et à mesure de la section. L'hémorragie étant importante, on fait une ligature avec un surjet passé au catgut, prenant la totalité de la tranche hépatique.

Lorsque l'exérèse est finie, il reste, d'une part, une vésicule dont la moitié droite est dépéritonisée et un bord du foie encoché par la perte de substance constituant la biopsie, encoche en fer à cheval, à convexité supérieure, d'une dimension de 10 centimètres environ d'écartement des branches.

On repéritonise la vésicule et on la recouvre d'une languette de foie, reliquat du parenchyme formant antérieurement la partie gauche et antérieure de son lit.

La suture hépatique est péritonisée par une greffe pédiculée du grand épiploon fixée tout le long de la suture par des points séparés au catgut 00.

Toute la partie gauche du foie est normale. Lorsque l'intervention est terminée, on voit que la vésicule, dont l'état anatomique a été reconstitué, se trouve exactement sur la ligne médiane. Suture en 3 plans.

Le lendemain de l'opération, la malade présentait un facies plombé ictérique : conjonctives jaunâtres, adynamie et ataxie sans délire, langue sèche; elle n'a pas fait de gaz depuis l'opération; les urines sont de quantité normale, mais très colorées. Pas d'hémorragie externe ni de taches purpuriques.

Examen : abdomen excessivement météorisé, bien que, la veille au soir, on ait pratiqué un lavage d'estomac. Température, normale. Pouls, impossible à percevoir ni aux radiales, ni aux fémorales, ni même aux jugulaires. Cependant, en raison de la surélévation de l'aorte et des sous-clavières droites déjà constatée, on peut compter le pouls : 162 à la minute. Au cœur, le rythme est embryocardique, avec bruits très sourds.

Traitement : La malade avait reçu, pendant la nuit, une injection intramusculaire d'adrénaline et de prostigmine. Nous prescrivons 500 centimètres cubes de sérum physiologique glucosé matin et soir, avec 1 milligramme de strychnine dans chacune des ampoules, de l'extrait per-hépatique à haute dose : 2 ampoules matin et soir et des toni-cardiaques habituels.

L'état général ne se relève pas et la malade décède dans le collapsus cardio-vasculaire et l'insuffisance hépatique grave probable, à 2 heures de l'après-midi.

Autopsie, vingt-quatre heures après la mort.

On retrouve sur l'abdomen l'incision paramédiane sus-ombilicale de l'opération antérieure.

Incision sus-sterno-pubienne : à l'ouverture de la cavité abdominale, les anses grêles, extrêmement distendues et hyperémiées, font irruption en dehors. Aucun épanchement intra-péritonéal. La suture opératoire sur le lobe hépatique est solide. Pas d'hémorragie à ce niveau.

Le foie est transformé en une volumineuse tumeur d'allure angiomateuse qui descend plus bas que les crêtes iliaques, tout en demeurant dans l'étage sus méso-colique. Il n'a pas contracté d'adhérence péritonéale, mésentérique ou intestinale.

Eviscération totale. — Les cavités pleurales sont normales ; les poumons n'offrent rien de spécial à la coupe.

Le cœur est mou, s'étale sur la table. Les cavités ne sont pas distendues, l'aorte est scléreuse.

Le foie présente un lobe droit entièrement tumoral, développé vers le bas et beaucoup plus long et large que normalement. Le lobe gauche présente, sur son bord externe, une tumeur du volume d'une orange aplatie et légèrement pédiculée. Deux régions seulement, toutes petites (deux paumes de mains environ) ont conservé l'aspect hépatique normal. Tout le reste est tumoral. Il n'y a pas de délimitation nette entre la masse néoplasique et le tissu sain, mais une infiltration progressive du tissu sain par le tissu malade; les angiomes varient du volume d'un grain de mil à celui d'un petit pois. De

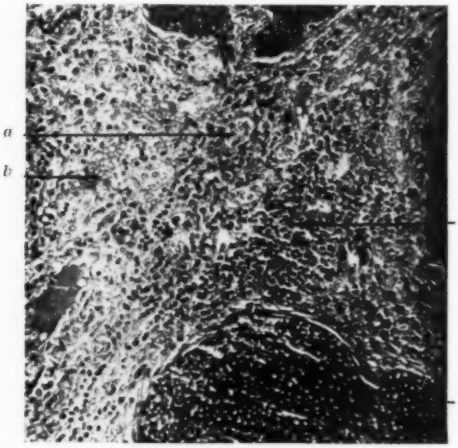

Angiome du foie.
a, néo-canalicule biliaire. *b*, lacune vasculaire en formation. *c*, infiltrat inflammatoire. *d*, lacune angiomateuse.

teinte vineuse, ils alternent avec des languettes de parenchyme sain, d'étendue comparable.

Vésicule biliaire, saine. Epreuve de la perméabilité des voies biliaires, positive. Bile normale.

L'ouverture de l'estomac et la palpation de l'intestin ne montre pas de tumeur.

Rate : normale en volume, à l'aspect et à la coupe.

Reins : petits, mais non atrophiques.

Il n'existe pas d'adénopathie mésentérique. L'appareil génital n'offre rien de particulier.

Examen histologique. — Divers fragments ont été examinés sur des coupes colorées par l'hématéine-éosine, ou par des trichromiques au bleu ou au safran. Tous ont montré la même structure.

Des lacunes vasculaires de taille variable, limitées par un endothé-

lium simple et continu, sont remplies d'hématies. La paroi vasculaire détache parfois des cellules polyédriques de grande taille, avec noyau central, d'allure endothéliale. D'autres cellules, plus petites, anhistes, à protoplasma granuleux, sont marginées le long de la paroi. Ces lacunes vasculaires, le plus souvent arrondies, sont séparées par des travées conjonctives plus ou moins épaisses. En certains points, les lacunes voisines sont au contact l'une de l'autre, séparées par leur paroi endothéliale seule ; en d'autres, un véritable tissu de sclérose, parfois très cellulaire, ailleurs très fibrillaire, éloigne les espaces angiomateux, en même temps qu'il restreint leur dimension. Quelques-unes des mailles formées par le tissu angioréticulairé sont fortement distendues par une substance d'apparence colloïde, colorée en bleu par le bleu de méthyle, en rouge vif par l'éosine, réalisant l'aspect dénommé « pseudo-thyroïdien », par L. Cornil et M. Mosinger.

Les rapports de l'angiome caverneux et du tissu hépatique ne sont pas nettement tranchés. D'une manière générale, les cellules épithéliales sont au contact immédiat des lacunes vasculaires. Celles-ci sont très vastes dans la partie centrale des nodules tumoraux, mais diminuent de volume au fur et à mesure que l'on se rapproche des travées hépatiques normales. Il se fait à la périphérie une interpénétration du parenchyme sain et du tissu angiomateux. Quelques cellules hépatiques sont même isolées au sein de l'angiome caverneux sous forme de micronodule, de même que l'on peut reconnaître des lacunes vasculaires en formation, à distance de l'angiome véritable.

Un aspect différent de l'angiome caverneux est réalisé sur certains points des préparations. Ici, en effet, les lacunes vasculaires sont très petites; il s'agit davantage de dilatation capillaire. Par contre, les cellules de Kupffer sont très abondantes, se pressent les unes contre les autres en réalisant une véritable hyperplasie endothéliale. Il n'existe d'ailleurs ni monstruosités nucléaires, ni atypies cellulaires. Cet aspect d'hyperplasie kupfférienne s'observe soit à la périphérie de l'angiome caverneux, soit au milieu, en bordure d'îlots de sclérose situés en plein parenchyme hépatique, à distance de la tumeur.

Il existe enfin un processus sclérogène diffus. Celui-ci s'étend sous forme de travées, rayonnant autour des espaces de Kiernan ou se rejoignant les uns les autres, de manière à réaliser un aspect de cirrhose annulaire au début. Mais la sclérose est surtout importante dans la zone périportale, où elle affecte la disposition insulaire. Toutes ces travées fibreuses sont riches en néo-canalicules biliaires, des dimensions les plus variables. D'autre part, on remarque une infiltration cellulaire étendue dans toutes les régions scléreuses. Dans les zones où se forment les ectasies vasculaires et les microangiomes, cet infiltrat cellulaire prend très fréquemment l'aspect de nodules inflammatoires.

Par ailleurs, si l'on recherche attentivement les signes de l'inflammation, on peut les retrouver jusque dans les zones angiomateuses vraies, sous forme d'un infiltrat à cellules rondes, discret.

En résumé, l'examen des préparations histologiques montre un triple aspect :

1° Angiome caverneux;

2° Hyperplasie endothéliforme et scléreuse;

3° Inflammation subaiguë.

A propos de cette observation, nous n'insisterons pas sur les difficultés du diagnostic clinique. En l'absence de toute angiomatose périphérique, il était impossible, semble-t-il, de soupçonner la nature de la tumeur hépatique. Par ailleurs, la rapide évolution post-opératoire vers la mort paraît ressortir à une insuffisance hépatique aiguë : la minime quantité de parenchyme demeuré sain explique la brusque rupture d'équilibre sous l'effet du traumatisme opératoire. Mais le point le plus intéressant réside dans l'aspect histologique de la tumeur.

Il s'agit, en effet, pour la plus grande partie, d'un angiome caverneux d'allure très classique, avec des aspects réalisant ce que Ziegler a dénommé hémangiome hypertrophique, et que la majorité des auteurs appelle hémangio-endothéliome. Cette variété spéciale d'angiome s'observe au niveau du système nerveux, et aussi au niveau de la peau où elle se greffe sur les nævi vasculaires. Pour certains auteurs, elle forme le terme de passage entre l'angiome simple et l'endothéliome malin.

Par ailleurs, les images histologiques observées nous autorisent, semble-t-il, à interpréter histogénétiquement les lacunes vasculaires néoformées, comme le résultat de la métaplasie régressive de cellules de Kupffer hyperplasiques. En effet, l'étude des lacunes vasculaires à leurs différents stades évolutifs permet de penser que la première phase est celle de l'hyperplasie kupffférienne. La mobilisation des cellules de Kupffer aboutit à la formation d'un endothélium embryonnaire, qui secondairement donne naissance à une lacune vasculaire, à un microangiome. L'ectasie de plus en plus marquée de ces derniers constitue les alvéoles angiomateuses vraies. D'autre part, la présence d'un infiltrat inflammatoire, ainsi que la constatation de travées cytogènes et fibreuses, dans lesquelles prennent naissance les lacunes vasculaires, éveillent l'idée d'une association possible entre les deux processus : l'inflammation subaiguë produirait conjointement une réaction fibroblastique et une réaction kupffférienne, chacune de ces réactions aboutissant pour son propre compte à une production tissulaire spéciale : trousseaux fibreux et lacunes angiomateuses. Le fait de retrouver les séquelles de l'inflammation jusque dans les espaces conjonctifs de l'angiome caverneux évolué et adulte, plaide en faveur de cette conception.

(Laboratoire d'Anatomie pathologique [professeur L. Cornil] et de la Clinique médicale de l'Hôtel-Dieu [professeur D. Olmer] de la Faculté de Médecine de Marseille.)

Le Gérant : F. AMIRAULT. NIORT. — IMP. TH. MARTIN.

66

tés
ue,
eur
ort
an-
ui-
té-

eux
a
urs
ob-
eau
elle
ome

em-
néo-
de
eurs
est
de
qui
cro-
itue
trat
ises,
lent
ma-
e et
our
eaux
s de
neux

le la
culté